EXPERIMENTELLE STUDIE

ÜBER

TRAUMATISCHE KATARAKT

VON

DR. CARL SCHLOESSER,

ASSISTENZARZT AN DER KGL. OPHTHALMOLOGISCHEN UNIVERSITÄTSKLINIK ZU MÜNCHEN.

MIT 6 TAFELN UND 2 HOLZSCHNITTEN.

MÜNCHEN 1887.

M. RIEGER'SCHE UNIVERSITÄTS-BUCHHANDLUNG

(GUSTAV HIMMER).

Inhalt.

Seite

I. Einleitung 1

II. Zur Anatomie der traumatischen Katarakt.

1. Klinisches Bild 4

2. Degenerative Vorgänge

a) der Linse bei Verwundung der Vorderkapsel . . 7

Capillare Räume unter der Vorderkapsel 7

Vacuolen 7

Quellungsschichte der hinteren Corticales 8

Perinucleare Kanäle 10

Körniger Inhalt der vorderen Sternstrahlen 13

Faserquellung und Kerntod 15

Resorption des Linsenkernes 15

b) der Linse bei Verwundung der Hinterkapsel . . 17

c) bei Katarakta traumatica consecutiva 18

d) der Kapsel 21

e) des Epithels

Veränderungen durch das Trauma 22

Veränderungen durch das Kammerwasser 24

3. Gibt es bestimmte Bahnen in der Linse, in welchen die Ernährungsflüssigkeit strömt? 27

4. Heilungsvorgänge nach Kapselverletzung 30

5. Regenerative Vorgänge

a) der Linse 34

b) der Kapsel 36

c) des Epithels 38

III. Litteratur 41

IV. Figurenerklärung 45

OPHTHALMOLOGICAL SOCIETY LIBRARY

I. Einleitung.

Wenn es bislang noch nicht unternommen wurde, eine einheitliche Darstellung der pathologisch-anatomischen Vorgänge, sowie der Heilungsbestrebungen und Heilungserfolge, welche sich nach Verletzung der Linse in diesem Organ abspielen, zu veröffentlichen, so mag dies zum grossen Theil in den Schwierigkeiten, welche das spröde und in seiner Consistenz so differente Material der technischen Verarbeitung in den Weg legt, seinen Grund finden, hauptsächlich aber wird es durch die Unmöglichkeit, diessbezügliche befriedigende Präparate vom Menschen zu erlangen, gegeben sein.

Ich versuchte daher durch das Thierexperiment der Frage näher zu treten und hoffe bei Wiedergabe der hier erhaltenen Resultate auch zu dem kunstvollen Gebäude der Linsen-Anatomie und Physiologie einige bescheidene Bausteine beitragen zu können.

Als Versuchsthiere benützte ich hauptsächlich Kaninchen von jedweder Farbe, Alter und Gattung, ferner Meerschweinchen und Katzen und brachte bei diesen Thieren die traumatische Katarakt in folgender Weise zu Stande. Vermittelst eines schmalen *Graefe*'schen Messers, ähnlich wie bei der Spaltung des ulcus serpens nach *Saemisch*, aber mit dem Auge zugewendeter Schneide, durchstach ich die cornea an zwei correspondirenden Puncten. Wie bekannt, fliesst nach erfolgter Contrapunction das Kammerwasser rasch ab und verwundete ich somit beim Herausziehen des Messers die vordere Linsenkapsel, sowie die zunächst gelegenen corticalen in wechselnder, jedoch annähernd gleicher Tiefe und Ausdehnung. Die Thiere wurden vorher ausnahmslos cocainisirt und atropinisirt, damit bei völliger Ruhe und erweiterter Pupille neben sicherem Operiren jedwede Verletzung der Iris ausgeschlossen war. Es wurde sodann, je nach dem Zeitpunct, in welchem ich das Experiment abbrechen wollte, das Thier getödtet, und stellte ich mir in dieser Weise eine fortlaufende, nach der Dauer des Bestehens traumatischer Katarakt angeordnete Reihe von Präparaten her, in welcher von 1—24 Stunden

jede Stundenzahl vertreten ist, von da ab in steigenden Zeitintervallen Präparate bis zu einem halben Jahre vorhanden sind. Sogleich nach erfolgtem Tod wurden die Augen enucleirt und in kalter gesättigter Sublimatlösung, 70 % Jodalkohol, absolutem Alkohol gehärtet, in toto in Alaunkarmin gefärbt und sodann nach Verbringung in Alkohol, Alkohol und Nelkenöl aã, Nelkenöl, Paraffin und Terpentin aã, in Paraffin eingebettet und geschnitten. Erst nach erfolgter Ueberführung der Präparate in reines Paraffin wurde in der Gegend der ora serrata der bulbus in zwei Hälften getheilt, und wurde immer die ganze vordere Hälfte geschnitten, um, wenn nöthig, stets die genauen topographischen Verhältnisse vor Augen zu haben. Es wurde dabei dieser vordere Bulbusabschnitt so gestellt, dass die Linse, im Aequator beginnend, getroffen wurde, und somit zuerst tangentiale, dann in stetigem Uebergang meridionale Schnitte entstanden.

Ausser dieser Versuchsreihe habe ich noch bei vielen Thieren theils ausgedehntere Verletzungen der Vorderkapsel mit Zertrümmerung einer grösseren Parthie Linsensubstanz, theils Verwundungen ausschliesslich im Linsenäquator, theils Discisionen der Hinterkapsel hergestellt und die so erhaltenen Präparate in der beschriebenen Art weiter behandelt. Was die Discisionen der Hinterkapsel betrifft, so habe ich dieselben per scleram entweder mit der Staarnadel oder mit schmalem *Graefe*'schen Messer gemacht.

Ferner habe ich in der vorhin geschilderten Weise für die ersten Tage eine parallele Versuchsreihe angelegt, bei der jedoch keine Schnitte gefertigt, sondern die Linsenkapsel nebst ihrem Epithel abgezogen und als Flächenpräparat verwendet wurde. Ich habe mich zu diesem Behuf der von *O. Becker* (**3** pag. 8) angegebenen Manier bedient mit der Modification, dass ich die Linsen meist, anstatt sie in *Müller*'scher Flüssigkeit oder Chromsäure zu härten, zuerst für $^1/_2$ Stunde in eine 3 % Salpetersäurelösung brachte, sodann in absolutem Alkohol schrumpfen liess und von hier aus direct in destillirtes Wasser überführte. Es entstand hiebei in wenigen Minuten durch beträchtliche Flüssigkeitsansammlung zwischen Linse und Kapsel eine völlige Abhebung der letzteren und konnte durch Einschnitte in den Kapselsack derselbe leicht in toto ohne jede Lädirung des Epithelbelages bei Thieren jedweden Alters abgezogen werden. Der Salpetersäure gebe ich bei besagter Procedur desshalb den Vorzug vor *Müller*'scher Lösung und Chromsäure, weil durch erstere die karyokinetischen Figuren des Kapselepithels

grösstentheils zerstört oder undeutlich gemacht werden, während durch letztere zu starke Quellung einzelner Zellen hervorgebracht wird, dagegen werden die Mitosen durch Salpetersäure in vorzüglicher Schärfe erhalten.

Es sei mir gestattet hier zu erwähnen, dass ich die bei allen anderen Präparaten angewandte Sublimathärtung in der beschriebenen Technik für Augen nicht unbedingt empfehlen kann, weil dieselbe neben grossen Vorzügen, i. e. gute Erhaltung der Form, leichte Färbbarkeit und vorzügliche Consistenz des Präparates, den grossen Nachtheil besitzt, dass es äusserst schwer gelingt, durch Jodalkohol alles Sublimat aus dem Präparate zu entfernen. Dasselbe scheidet sich sodann später, nach Einschluss der Schnitte in Canadabalsam, als feine, dunkle Krystalle wieder aus, welche manchmal durch ihre, bei durchfallendem Licht braunschwarze Farbe zu Verwechslung mit Pigment Anlass geben und, wenn in grösserer Menge vorhanden, äusserst störend wirken können.*) Vielmehr möchte ich befürworten, die Härtung in Salpetersäure ($3-3^1/_2$ %) dann 70% Alkohol so oft gewechselt, bis keine sauere Reaction mit Lakmuspapier mehr nachweisbar, dann absoluter Alkohol etc., eine Methode, an der ich bis jetzt nur Vortheile wahrgenommen habe, deren grösster die Raschheit und Einfachheit und hiedurch gegebene Sicherheit des ganzen Verfahrens sein dürfte.

*) Ich möchte übrigens bemerken, dass ich keine Untersuchung angestellt habe, ob es sich hier wirklich um Sublimatkrystalle handelt; möglicherweise bestehen die beschriebenen Krystalle aus irgend welcher Jodverbindung Der Effect bleibt jedenfalls derselbe.

II. Zur Anatomie der traumatischen Katarakt.

1. Klinisches Bild.

Das klinische, respective makroskopisch-anatomische Bild, welches sich nach erfolgter Verwundung der Linsenkapsel mit oder ohne gleichzeitige Verletzung der Linsensubstanz entwickelt, glaube ich zum Theil nur in kurzen Umrissen schildern zu dürfen, da es wohl als ein relativ häufiges Vorkommniss bekannt ist.

Bei kleineren, circa 1—3 mm langen Verletzungen zeigt sich, kurz nach stattgehabtem Insult, in der, durch die aufgeworfenen Wundränder deutlich erkennbaren Kapselwunde eine, je nach der Ausdehnung des Kapselrisses verschieden grosse, grauweissliche Trübung. Die Trübung verstärkt sich, gleichen Schritt mit der wieder entstehenden Vorderkammer haltend, zusehends und bildet nach mehreren Stunden sowohl in dem Areal des Kapselrisses, als in einer denselben umgebenden Ringzone eine glänzend milchweisse Platte, in deren Mitte ein dem Schnitt entsprechender dunkler Streifen gelegen ist. Es besteht diese milchweisse Trübung, wie Schnitte zeigen, aus den in zahlreiche Myelinkugeln zerfallenen Linsenfaserenden, welche ebenso, wie eine sonst klare, schaumige Flüssigkeit, vermöge der fortwährend wechselnden Brechung bei auffallendem Licht atlasglänzend weiss reflectiren. Der centrale dunkle Streifen ist wohl zum Theil als eine Contrasterscheinung aufzufassen, zum Theil ist er dadurch bedingt, dass im Centrum der Wunde alle gequollenen Massen rasch vom Kammerwasser gelöst und resorbirt werden, während unter der Kapsel, in der Umgebung der Wunde, sich eine grössere Anzahl solcher Quellungsproducte ansammelt und an den Wundrändern vordrängt. Oefters entsteht nun in den folgenden Stunden eine mannigfach gestaltete, aus der Kapselwunde prominirende Flocke zerfallender Fasern, welche nicht eben selten bis zur Hornhauthinterfläche reicht und manchmal zur Verlegung der Cornealwunde beiträgt. Diese Flocke

wird heller und durchsichtig, und verschwindet in kurzer Zeit spurlos, während aus der Kapselwunde fortwährend neuer Nachschub von quellenden und gequollenen Fasern erscheint.

Diese Vorgänge der Quellung und Resorption von Linsenfasern gehen jedoch nur im Beginn so rasch vor sich, sie werden schon nach 8—10 Stunden bedeutend verlangsamt und hören manchmal bereits nach 18—20 Stunden gänzlich auf. Der Grund hiefür ist nicht etwa in einer Verklebung der Kapselwundränder zu finden, sondern es zeigt sich bei scharfer Beleuchtung und Loupenvergrösserung, dass die ganze Wunde mit einer äusserst feinen weisslichen Membran, welche sie wie eine Haube bedeckt, überkleidet ist. Zugleich erscheint die übrige, in der Pupille frei liegende Kapsel nebst dem pupillaren Theil der Iris eigenthümlich verschleiert und ergibt die anatomische Untersuchung als Grund hiefür eine dünne Faserstoffmembran, wie sie ja in der Vorderkammer von Thieraugen (besonders Schweinsaugen) nicht selten angetroffen wird. Diese Membran überzieht als äusserst dünnes, leicht abziehbares Häutchen die genannten Organe und dient der Kapselwunde als Abschluss gegen das Kammerwasser. Damit ist die, später näher zu besprechende Heilung der Kapselverletzung eingeleitet und die Möglichkeit für eine Regeneration der Kapsel geschaffen.

Anders verhält sich der Vorgang bei ausgedehnteren Verwundungen. Hier tritt der Moment der beginnenden Heilung entweder bedeutend später oder gar nicht ein. In letzterem Fall reisst öfters unter dem Druck der sich blähenden Linse die Kapselwunde weiter aus und ist in ein paar Tagen der grösste Theil der Vorderkammer mit geblähter Linsensubstanz erfüllt, von welcher sich nicht selten kleinere Theile loslösen und am Boden der Vorderkammer, bis sie aufgesaugt sind, liegen bleiben. Dieser status bleibt mit wenigen Aenderungen bis zur völligen Resorption des ganzen Krystallkörpers, welche erst in vielen Wochen zu Stande kommt, bestehen. Der gleiche Verlauf, wie er soeben beschrieben, folgt den im Linsenäquator angelegten Wunden, nur dass hier stets eine frühere oder spätere Vernarbung eintritt; wenigstens habe ich keinen Fall beobachtet, in welchem die Linse gänzlich resorbirt worden wäre. Die rascheste Heilung tritt ein bei Wunden, welche von der Iris bedeckt werden; es kommt bei denselben sogar nur selten zu einer nennenswerthen Quellung von Linsenfasern, indem schon nach wenigen Stunden durch eine ringförmige Verklebung

der Iris mit der Kapsel um die Wunde herum dem zwischen beiden vorhandenen capillaren Flüssigkeitsstrome der Zutritt abgeschnitten wird.

Bei rasch geheilten Läsionen, mögen sie im Aequator oder wo immer in der Vorderkapsel gelegen haben, finden mit dem erfolgten Wundverschluss alle weiteren pathologischen Veränderungen in der Linse ihr Ende Wenigstens konnte ich bei mehrmonatlicher Beobachtung keine mit seitlicher Beleuchtung oder Durchleuchtung wahrnehmbaren Veränderungen der überall transparenten Linsen erkennen und ergab auch die mikroskopische Untersuchung solcher Linsen nichts pathologisches in diesen selbst. Die zunächst der Verletzung vorhandene Trübung in der Corticalmasse verschwindet und an Stelle der Wunde bleibt eine kleine, intensiv weiss reflectirende Kapselnarbe zurück, welche nicht selten durch Einheilung von, der Irishinterfläche abgerissenem Pigment diesem entsprechend gefärbt ist.

Wenn dagegen die Vernarbung der Kapselwunde längere Zeit in Anspruch genommen hat, entwickelt sich auch nach der Heilung, unabhängig davon, eine consecutive Katarakt, welche grosse Aehnlichkeit mit Katarakta diabetica zeigt. Es ist auch hier eine bedeutende, durch Wasseraufnahme bedingte Blähung der Linse zu bemerken, welche sich durch enge Vorderkammer und Näherung der Linse an die Kugelform documentirt.

Ganz andere Verhältnisse zeigen sich bei Discision der Hinterkapsel, soweit dieselbe nur die Kapsel allein neben der unbedingt nöthigen Glaskörperverletzung betrifft. Es tritt nämlich hier, wie es scheint, ausser einer bei durchfallendem Licht dunklen, bei auffallendem Licht grauweiss reflectirenden, strichförmigen Trübung keinerlei weitere Alteration weder der Linse, noch des corpus auf, und zeigen sich derartig verletzte Linsen nach einigen Monaten, auch in der nächsten Umgebung der Wunde, noch ebenso klar, wie einige Minuten nach der Operation. Wenn dagegen die hinteren Corticales bei dieser Operation mehr oder minder tief verletzt werden, tritt in nächster Umgebung der Wunde nach einigen Wochen eine Trübung ein, welche wohl ebenso langsam, als sie entstanden ist, zu einer Katarakt der ganzen Linse Veranlassung geben wird. Leider bin ich nicht in der Lage, hierüber bestimmten Aufschluss geben zu können, da ich die betreffenden Versuche schon nach einigen Monaten abgebrochen habe.

2. Degenerative Vorgänge

a) der Linse bei Verwundung der Vorderkapsel.

Capillare Räume unter der Vorderkapsel. Nach Eröffnung der Vorderkapsel *) ist vor allem ein Weg, der regelmässig von dem eindringenden Kammerwasser zu seiner Weiterverbreitung eingeschlagen wird, es ist das der zwischen dem Kapselepithel und den Linsenfasern vorhandene capillare Raum. Um möglichem Missverständniss vorzubeugen, möchte ich hier gleich bemerken, dass ich unter diesem capillaren Raum nicht etwa eine von *Deutschmann* (18 pag. 112) behauptete subcapsuläre Schichte verstehe, sondern das feine Maschenwerk von capillaren Räumen, welche zwischen je zwei aneinander stossenden Linsenfaser-Enden einerseits und dem Kapselepithel andererseits gelegen sind und durch Gerinnung des Inhaltes das von *O. Becker* (3) beschriebene und abgebildete (Taf. III Fig. 12 a) Netz auf dem Epithel in toto abgezogener Kapseln bilden. In Folge dessen sind es auch die dem Kapsel-Epithel anliegenden Linsenfaser-Enden, welche zuerst der quellenden Wirkung des Kammerwassers anheimfallen.

Vacuolen. Schon nach ½ stündigem Bestand einer wo immer in der Vorderkapsel gelegenen Wunde finden sich über die ganze Vorderfläche verbreitet in den Faserenden Vacuolen in grosser Menge, und bleiben von da ab, solange überhaupt eine Kapselwunde besteht, respective das Kammerwasser freien Zutritt hat, die Vacuolen, welche zahlreich das Protoplasma jeder Linsenfaser durchsetzen, ein stehender Befund. Diese Vacuolen treten lediglich in den jungen und jüngsten Linsenfasern auf, i. e in den Fasern, welche noch flüssiges Protoplasma besitzen; niemals finden sich solche in Fasern, welche schon so weit rückgebildet sind, dass sie keinen Kern mehr erkennen lassen, eine Thatsache, welche jedenfalls in dem physiologisch vorhandenen Wasserverlust der älteren Fasern ihre Begründung findet.

Es ist ein eigenthümlicher Befund, dass bei Wunden in der Vorderkapsel inclusive Aequator die Vacuolen seltener in dem hinter dem Kern gelegenen Faserabschnitt zu finden sind, während sie in

*) Ich verstehe hierunter nicht allein die Kapselhälfte, welche die vordere Linsenfläche bedeckt, sondern die Kapsel, soweit sie einen Epithelbelag besitzt. Es ist also die äquatoriale Kapsel und deren Verwundungen mit einbegriffen.

dem vor dem Kern gelegenen Theil derselben Fasern oft in grosser Menge vorhanden sind. Eine Ausnahme maehen nur die dem Wirbel zunächst gelegenen Fasern, in welehen sie sowohl vor als hinter dem Kern in annähernd gleieher Anzahl vorkommen. Ieh fand ferner, dass nieht eben selten Vaeuolen dieht vor den Kernen gelagert waren, und dass sodann die ovalen Kerne nieht mehr ihre normale, mit der Längsaxe der Fasern parallele Riehtung einnahmen, sondern dass dieselben geneigt oder quer gestellt waren; offenbar die rein meehanische Wirkung eines, durch die betreffende Vaeuole auf den Kern ausgeübten Druckes. Dem entsprechend fand ich aueh in derartigen Fasern niemals eine Vaeuole in dem hinteren Fasernabsehnitt. Diese Verhältnisse werden durch Fig. I veransehaulieht.

Es lässt sieh nun der ganze überrasehende Befund an der Hand anatomiseher Thatsaehen befriedigend erklären.

Wir wissen, dass die Linsenfasern, von ihrer Umwandlung aus Epithelzellen des Wirbels an beginnend, fortwährend an Länge zunehmen und an Dieke abnehmen, bis sie mit jedem der Enden einen Ansatzpunkt an je einem Sternstrahl gefunden haben und sodann der physiologisehen Rüekbildung, einer Art Mumifieirung, verfallen. Es zeigt sich demgemäss, dass bei den ganz jungen Fasern der Kern das Lumen des Protoplasmasehlauches, wenigstens im grösseren Durchmesser des Quersehnitts, nieht ausfüllt, während er dagegen in älteren Fasern den ganzen vorhandenen Raum einnimmt und in noch älteren grösseren Durchmesser besitzt als die Faser, also die Faser an dieser Stelle ausbaueht.

Daraus ergibt sieh zwanglos: erstens, dass bei Wunden der Vorderkapsel sämmtliehe unausgewachsenen Fasern zuerst von dem eindringenden Kammerwasser alterirt werden, und zweitens, dass bei den jüngsten Fasern der ganze Zellinhalt verändert, bei den älteren dagegen zunäehst lediglich der vordere Theil der Fasern alterirt wird, weil durch den Kern ein Abschluss des vor demselben gelegenen Protoplasmas von dem hinten gelegenen gegeben wird. Dabei ist wohl nicht allein ein rein mechanischer Absehluss, wie ihn etwa eine, in Mitte des Flintenlaufes steckende Kugel geben würde, anzunehmen, sondern auch in Betraeht zu ziehen, dass der Kern hauptsäehlieh eine bedeutend grössere Resistenz dem verändernden Einfluss des Kammerwassers gegenüber besitzt, als das Protoplasma, gemäss seiner chemischen Zusammensetzung.

Quellungsschiehte der hinteren Cortieales. Kurz nach der eben beschriebenen Decomposition der Vorderenden der

jungen Fasern tritt in den hinteren Corticales eine höchst eigenthümliche Veränderung auf, welche sich durch die Constanz ihres Vorhandenseins als wesentliche Erscheinung des Wundstaares charakterisirt.

Es ist dies eine, in der Grenze zwischen äquatorialen und hinteren Corticales beginnende, nicht weit von der hinteren Kapsel entfernte und parallel mit derselben laufende Schichte, in der sich zwischen den Linsenfasern ein mit einander zusammenhängendes Lückensystem findet, welches mit kleinkörniger, granulirt aussehender Masse erfüllt ist (cf. Fig. 2). Diese Schichte, welche ich, nebenbei bemerkt, in Präparaten von normalen Linsen nicht einmal angedeutet fand, tritt schon in ½—1stündigen Versuchen auf und hat, wie es scheint, sehr rasch auch eine Veränderung der sie durchquerenden Linsenfasern zur Folge, welche theils in Aufquellung und körniger Trübung des Protoplasmas, theils in einem Schmälerwerden der Fasern besteht. Merkwürdig dabei ist jedoch, dass von genannten Veränderungen lediglich die, diese Schichte durchsetzenden, Faserabschnitte betroffen werden, während die vor und rückwärts derselben gelegenen Faserstücke nahezu normale Form und Inhalt besitzen. Ferner ist es auffallend, dass bei Präparaten mit geheilter Kapselwunde und sonst klarer und normaler Linse, also bei einer geheilten traumatischen Katarakt, gar nichts mehr von diesen Veränderungen der Fasern in den hinteren Corticales zu bemerken ist, während jedoch nach dem übereinstimmenden Befunde bei früher abgebrochenen Versuchen diese Lücken stets vorhanden sind, also auch hier bestanden haben müssen.

Ich möchte daher gleich hier bemerken, dass ich nicht absolut sicher bin, ob es sich bei dieser Schichte wirklich um eine Quellung der sie durchquerenden Faserstücke handelt, und scheint der Umstand, dass auch bei tagelang bestehender traumatischer Katarakt keine Veränderungen in den zunächst liegenden Abschnitten derselben Fasern auftreten, dagegen zu sprechen, jedoch wäre dann das häufige Auftreten blasiger Gebilde in dieser quasi Quellungszone nicht verständlich, denn einfache Flüssigkeitsansammlungen zwischen intacten Fasern können nur spindelförmige Lücken, aber wohl niemals kugelförmige Gebilde ergeben. Dazu kommt noch, dass diese kugeligen oder blasigen Gebilde nicht selten eine Art differenter Membran erkennen lassen, wie dieselbe an gequollenen Fasern die Regel bildet. Siehe Fig. 4.

Die Ausdehnung der Schichte schwankt bei den verschiedenen Präparaten, jedoch beginnt dieselbe durchschnittlich in der, mit dem jeweiligen Alter des Thieres wechselnden Grenze zwischen aequatorialen und hinteren Corticales und erstreckt sich, an Dicke zu-

nehmend, bis zur Mitte der hinteren Corticales, respective bis zu den äquatorialen Corticales der anderen Seite.

In einem Präparat (eine 3 Stunden bestehende grosse Wunde im Centrum der Vorderkapsel bei einem Kaninchen) findet sich durch zahlreiche Schnitte hindurch ein mit der genannten Schichte zusammenhängendes zierliches System kleiner Lücken, welches bis zu der Kapsel im Aequator reicht und unterhalb des Kernbogens dem Canalis Petiti entsprechend endet.

Die Dicke der Schichte, beziehungsweise die Grösse der Lücken schwankt in der Weise, dass dieselbe mit der Dauer des Bestehens einer Kapselwunde um ein Geringes zunimmt. Wie die schmalen Faser-septa, welche auf Schnitten diese Lücken bald hier bald da durchqueren, respective deren Wände bilden, schliessen lassen, besteht die ganze soeben beschriebene Veränderung in einem, überall miteinander communicirenden System von Lücken, das eine, der Hinterkapsel parallel und concentrisch verlaufende, in den hinteren Corticales nahe der Hinterkapsel gelegene Schichte bildet, und wofür ich, um eine Benennung zu haben, in Folgendem den Ausdruck Quellungsschichte der hinteren Cortieales gebrauchen will.

Perinucleare Kanäle. Eine weitere und ebenso constante Veränderung, welche gleichzeitig oder wenigstens nur kurz nach der Quellungsschichte der hinteren Corticales auftritt, ist ein System spindelförmiger Lücken, welche in den hinteren Corticales in der Vereinigungslinie der hinteren Sternstrahlen beginnen und sodann, den Kern umgreifend, bis in die vorderen Corticales ziehen, wo sie wiederum in der Vereinigungslinie der vorderen Sternstrahlen zusammenlaufen. In Fig. 4 ist auf einem reinen Meridionalschnitt dieses Lückensystem abgebildet. Die Lücken sind wieder von körniger, granulirt aussehender Masse erfüllt und werden von breiteren und schmäleren Faserzwischenwänden von einander getrennt, jedoch ist hier niemals eine blasige Aufquellung von Fasern zu finden. Die einzige Veränderung, welche in den, die Wandung der Lücken bildenden Fasern zu bemerken ist, besteht darin, dass sie etwas schmäler sind als die entfernter von den Lücken in derselben Zone liegenden Fasern. Wenn man nun auf Serienschnitten diese spindelförmigen Lücken aufmerksam verfolgt, so findet sich, dass dieselben lediglich Quer- oder Schrägschnitte eines Kanalsystems darstellen, welches den Linsenkern von den hinteren zu den vorderen Corticales, oder umgekehrt ziehend, umgibt. Es stellt sich dieses Kanalsystem entweder als Peripherie eines beliebig in die Linsenaxe gelegten oder schwach zu derselben geneigten Kreises dar.

Den Beweis, dass die, durch Verfolgung der Lücken in Serienschnitten gewonnene Anschauung, es handle sich um ein perinucleares Kanalsystem, richtig ist, geben einige nahezu meridionale Schnitte, in denen einer der Kanäle so günstig getroffen ist, dass er auf der einen Seite fast ununterbrochen als Halbkreis von der Mitte der vorderen Corticales zu der der hinteren zieht. Siehe Fig. 2.

Ob die einzelnen Kanäle in ihrem Verlauf mit einander anastomosiren oder nicht, kann nicht mit Sicherheit angegeben werden, jedoch erscheint es sehr wahrscheinlich.

Quellungsschichte der hinteren Corticales und perinucleare Kanäle hängen in den hinteren Corticales miteinander zusammen, oder verlaufen sogar hie und da eine kleine Strecke in einander. Mit der Beschreibung und Deutung dieser perinuclearen Kanäle kann ich vielleicht einer schon früher von *v. Becker* (**6**) ausgesprochenen, aber inzwischen wieder verlassenen Anschauung zum Theil wieder zu ihrem Rechte verhelfen. *v. Becker* fand nemlich bei verschiedenen Thieren nach Behandlung der frischen Linsen mit Schwefelsäure, von den Sternstrahlen ausgehend und zu den Sternstrahlen der entgegengesetzten Seite ziehend, ein dichtes, mit glashellem oder feinkörnigem Inhalt erfülltes Kanalsystem, dem er den Namen „interfibrilläre Gänge“ gibt und das er als constantes Vorkommen bei allen von ihm untersuchten Thierlinsen beschreibt. *Babuchin* (**2**) erklärt auf Grund einer Arbeit *Sernoff's* (**49**), welche mir leider unzugänglich blieb, diese interfibrillären Gänge für Kunstproducte. *Schwalbe* (**48** pag. 134) leugnet gleichfalls das Vorhandensein irgendwelcher Saftbahnen in der Linse.

O. Becker bespricht ebenfalls diese *v. Becker*'schen interfibrillären Gänge und kommt auch zu dem Schlusse, dass dieselben nicht existiren. *O. Becker* (**3**) spricht sich (pag. 33) dahin aus, dass man bei Betrachtung der Fig. 1 auf Taf. V der *v. Becker*'schen Arbeit ohne weiteres an die von *Thomas* 1851 an polirten Schliffen getrockneter Fischlinsen entdeckten, eigenthümlichen, um zwei Centren angeordneten Kurvensysteme erinnert werde, welche *Brücke* (**11**) für Durchschnittsfiguren der in Kurven doppelter Krümmung liegenden Linsenfasern erklärte. Nach erfolgter Publikation der *Thomas*'schen Entdeckung (**54**) bestätigte *Czermak* (**14**) die von *Brücke* ohne Begründung gegebene Deutung und beweist sie durch eine klare und einfache Construction.

Obgleich nun *O. Becker* die Identität des *Thomas-Czermak*'schen Kurvensystems mit den *v. Becker*'schen interfibrillären Gängen als höchst wahrscheinlich darstellt, demgemäss die Existenz der inter

fibrillären Gänge als solcher ebenfalls leugnet, bestätigt er an Schnitten normaler und kataraktöser Thier- und Menschenlinsen das Vorkommen von linsenförmigen Lücken mit dem von *v. Becker* angegebenen Inhalt und erklärt dieselben als durch unregelmässige Anlagerung jüngerer Schichten an ältere entstanden. Der *v. Becker*'schen Erklärung pflichtet er desshalb nicht bei, weil man doch hie und da einmal einen Längsschnitt eines solchen Ganges bekommen müsse, und diess nicht der Fall sei.

Darin stimme ich nun mit *O. Becker* völlig überein, dass ich ebenfalls annehme, die Taf. V Fig. 1 *v. Becker's* gebe die *Thomas*'schen Kurvensysteme wieder, jedoch glaube ich anderseits in Taf. V Fig. 5 schematisirt gezeichnet und zu weit an den Rand gerückt meine perinuclearen Kanäle wieder zu erkennen, und schliesse mich der Anschauung *v Becker's*, dass es in der Linse um den Kern herum Saftkanäle gibt, um so leichter an, als es mir in einigen Schnitten (Fig. 2) wie erwähnt, geglückt ist, Längsschnitte eines solchen Kanales zu erhalten, und damit auch der von *O. Becker* erhobene Einwand beseitigt sein dürfte. Ich möchte hier noch einfügen, dass die Zone, in welcher die perinuclearen Kanäle gelegen sind, der von *Henle* (**23** pag. 39) beschriebenen Schichte platter, bandartiger Fasern ungefähr entspricht und dass *Henle* bei Besprechung des in dieser Zone vorhandenen Farbenunterschiedes pag. 40 sagt: Alle Bemühungen, eine Korrespondenz zwischen dem Farben- und Formenwechsel der Schichten zu entdecken, wäre vergeblich gewesen und könne er den Farbenunterschied der Zonen nur auf Rechnung der die Linse durchtränkenden Flüssigkeit setzen. Einer eventuellen Erinnerung, dass es sich sowohl bei *v. Becker* in Folge der postmortalen Behandlung mit Schwefelsäure und bei mir, in Folge der Veränderungen durch das Kammerwasser intra vitam, um ein, in gesunden Linsen nicht vorhandenes Kunstprodukt handeln könne, stelle ich die Thatsache entgegen, dass ich die perinuclearen Lücken auch nicht in einer einzigen meiner vielen, mit Verwundungen behafteten Linsen vermisse, dieselben stets in der gleichen um den Kern gelegenen Zone zu finden sind und während der ersten 14 Tage bis 3 Wochen des Versuches niemals an anderer Stelle ähnliche Gebilde auftreten (selbstredend mit Ausnahme der Quellungsschichte der hinteren Corticales). Die perinuclearen Lücken finden sich stets, so lange irgendwo in der Vorderkapsel inclusive Aequator eine Wunde vorhanden ist, verchwinden jedoch bald, sowie sich die Kapselwunde geschlossen hat.

Körniger Inhalt der vorderen Sternstrahlen. Zu gleicher Zeit mit den beschriebenen Veränderungen findet sich stets in den vorderen Sternstrahlen eine dickere oder dünnere Schichte fein granulirter, farbloser Massen, wie ich sie bereits als Inhalt der perinuclearen Kanäle aufgeführt habe, und zeigt sich auch hier, dass diese letzteren, wie in die Quellungsschichte der hinteren Corticales so auch in die Sternstrahlen einmünden.

Auch für die vorderen Sternstrahlen hat *v. Becker* (**6** pag. 25) zwischen den zusammenstossenden Faserenden gelegene, in jedem Strahl zahlreich vorhandene Lücken gefunden, welche er einerseits mit den interfibrillären Gängen, anderseits unter sich zusammenhängen lässt. Ebenso beschrieb *Bowman* (**10**) eine, die Sternstrahlen ausfüllende, feinkörnige Substanz, welche er in ebenso vielen Blättern, als die Linse Sternstrahlen besitzt, die Zwischenlage (central planes) zwischen den Linsenfaserenden bilden lässt. *Kölliker* (**28** pag. 711) findet an gut erhaltenen Präparaten von diesen central planes nur sehr wenig. *Babuchin* (**2** pag. 1086) erklärt wiederum die *v. Becker*'schen, also auch die *Bowman*'schen Befunde für Kunstproducte, indem er sich auch hier auf die Arbeit *Sernoff's* (**49**) bezieht, und gibt an die Fasern in den Strahlen der Linsen stiessen unmittelbar aneinander an, so dass zwischen ihnen keinerlei Zwischenräume bestünden. *O. Becker* theilt ebenfalls die Anschauung *Babuchin's*. *Henle* (**23** pag. 11) und *Schwalbe* (**48** pag. 132) stimmen darin überein, dass die Fasern in den Sternstrahlen durch Kittsubstanz, wie sie sich überall in der Linse zwischen den Formelementen findet, zusammengehalten werden, sie schliessen demnach das Bestehen einer Sternsubstanz aus, jedoch wird übereinstimmend angegeben, dass auch bei ganz frischen und rasch hergestellten Präparaten (*Henle*) leicht in den Näthen der Linse Eiweisstropfen sich sammeln, und in erhärtenden Flüssigkeiten gerinnend, die Näthe zu Spalten erweitern.

Gemäss der Verhältnisse die ich an normalen Kaninchen und Katzenaugen gesehen habe, kann ich mich der *Babuchin-Sernoff*'schen Anschauung nicht anschliessen, im Gegentheil glaube ich, dass in den Sternstrahlen, ebenso wie ich es für die Grenze zwischen Kapselepithel und Faserenden annehme, ein feines Netzwerk capillarer Räume besteht, welches durch die, sich nicht völlig in ihrer gegenseitigen Form einander anpassenden Faserenden freigelassen wird.

Bei den meisten meiner Präparate, welche körnigen Inhalt der vorderen Sternstrahlen besitzen, findet sich die Linse in denselben eingerissen und erweist

sich auf Schnitten die Fläche des Risses grösser, als der von der körnigen Substanz eingenommene Raum. Fig. 2. Ich halte diese Risse für Kunstproducte, weil sie erstens nicht constant vorhanden sind, zweitens nicht gänzlich von granulirter Masse erfüllt sind und weil drittens auch für normale Linsen bei Behandlung mit Alkohol ein Bersten derselben in den Sternstrahlen allgemein bekannt ist.

Die bis jetzt dargestellten Veränderungen, Vacuolenbildung, Entstehung einer Quellungsschichte der hinteren Corticales, Deutlichwerden eines perinuclearen Kanalsystems und Erfüllung der vorderen Sternstrahlen mit körniger Masse, beherrschen für die ersten 10—12 Stunden allein das Bild traumatischer Katarakt Sodann beginnt in der Nähe der Kapselwunde ein Zerfall der wenig resistenten vorderen Abschnitte der Linsenfasern, und zwar soweit dieselben der Vorderkapsel anliegen, als soweit dieselben in einem Sternstrahl endigen, in der Weise, dass jede Faser an ihrem Ende wie eine mit Flüssigkeit überfüllte Blase platzt und ihren Inhalt entweder in die Vorderkammer oder unter die Kapsel in der Form grösserer und kleinerer Myelinkugeln ergiesst, während die Faserwand noch einige Zeit bestehen bleibt. Dabei kommt wiederum die bei Seite 8 erwähnte Abtheilung der Fasern durch den Kern in Vorder- und Hinterhälfte zur Beobachtung und ist manchmal aus ersterer schon alles Protoplasma ausgelaufen, während letztere noch normale Verhältnisse zeigt. Fig. 5.

Daraus geht hervor, dass die Faserzellen der Linse nicht ein durch Filarmasse gebildetes Netzwerk besitzen, in dessen Maschen die Interfilarmasse als festweiche Substanz vorhanden ist, sondern dass die Filarmasse als eine Art von Rindenbildung die Wand des Faserschlauches herstellt und sich quellendem Einfluss gegenüber resistenter verhält, als die Interfilarmasse. Fig. 6. Es könnte durch diese Befunde an pathologischen Präparaten die gleiche von *Henle* (23 p. 10) für normale Linsenfasern ausgesprochene Ansicht bestätigt werden, wenn dieselbe einer Bestätigung bedürfte.

Die Zerstörung der Vorderenden der jungen Fasern scheint der letzte Insult zu sein, welchen die Linse noch ertragen kann, ohne progressiver kataraktöser Trübung anheimfallen zu müssen. Ich habe wenigstens einige Präparate mit geheilter Kapselwunde, in welchen das Nahegerücktsein der Kerne an das vordere Faserende und das angefressene Aussehen der Letzteren mit Sicherheit auf eine stattgehabte oberflächliche Zerstörung schliessen lässt, und die betreffenden Linsen zeigen nichts destoweniger weder makroskopisch noch mikroskopisch pathologische Alteration. Es dürften demnach die bislang geschilderten Veränderungen als unter gün-

stigen Verhältnissen reparabel betrachtet werden, während die Weiteren als Symptome der fortschreitenden Zerstörung und Entwicklung progressiver traumatischer Katarakt in der gesammten Linse aufzufassen sind.

Faserquellung und Kerntod. Es sind vor Allem Veränderungen der Faserkerne, welche ganz in der gleichen Weise eintreten, wie sie *O. Becker* (3 pag. 46) als Kerntod für die sich physiologisch rückbildenden Fasern beschrieben hat. Ich benütze daher direct die *O. Becker*'sche Beschreibung des Vorganges: „Die chromatische Substanz fliesst zu ein oder zwei sich intensiv färbenden Klümpchen zusammen. Dieses ist im ersten Falle von einem lichten Hof umgeben, in letzterem lassen sie eine leere, lichte Stelle, Vacuole, zwischen sich. Diese Klümpchen nehmen stetig an Grösse ab und verschwinden endlich gänzlich. Vorher schon werden die Contouren des Kernes undeutlich, so dass schliesslich weder von der chromatischen, noch von der achromatischen Substanz des Kernes mehr etwas zu entdecken ist.“ Zugleich mit dem Kerntod (Fig. 3) entstehen Formenveränderungen der Fasern, welche in unregelmässig auftretenden Anschwellungen derselben mit Umwandlung der sechsseitigen Röhren in cylindrische, kolben- oder sanduhrförmige Gebilde bestehen. Dazu kommt eine fortschreitende Decomposition des Protoplasma's. Dasselbe wird zuerst fein-, dann grobkörnig getrübt und zerfällt schliesslich mit der ganzen Faser zu einem molecularen Brei.

Obgleich nun der Kerntod das Anfangssymptom der beginnenden Faserzerstörung ist, so entsteht bei grossen Wunden der Vorderkapsel nicht selten ein so rapider Zerfall der letzteren, dass sich sowohl in dem, einzelne Theile der Linse erfüllenden Zelldetritus, als auch in der Vorderkammer, noch intensiv gefärbte kleine runde Kernreste finden. Es zeigt sich wiederum die grössere Resistenz des Zellkernes gegen das Kammerwasser.

Resorption des Linsenkernes. Am längsten widersteht der Zerstörung der Linsenkern. Einestheils kömmt der Kern gemäss seiner geschützten Lage in Mitte der Corticales erst an die Reihe, wenn schon alle vorderen oder seitlichen Corticales resorbirt sind (und wir wissen ja aus Erfahrung, dass die Resorptionsgeschwindigkeit für gequollene Linsenmassen mit der Zeitdauer abnimmt), anderseits scheint der Kern gemäss seines chemischen Verhaltens der Inbibition mit Kammerwasser und dadurch der Resorption grösseren Widerstand entgegen zu setzen.

Es wurden zwar von zahlreichen Forschern, siehe *Michel* (**37**) qualitative und quantitative chemische Untersuchungen von Thier- und auch von Menschenlinsen angestellt, jedoch wurde leider niemals eine für Corticales und Kern getrennte und das Alter des Individuums genügend berücksichtigende Untersuchung gemacht. Es existiren lediglich Angaben von *Kühne* (**30** pag. 405), dass Linsen alter, männlicher Individuen mehr Fett und Cholestearin enthalten als Linsen junger Individuen, und wird dieser Befund von *Michel* und *Wagner* (**37**) bestätigt. Anderseits ist von *Michel* (**38** pag. 90) nachgewiesen, dass die chemische Zusammensetzung der traumatischen Katarakt in Bezug auf die Eiweisskörper völlig dieselbe ist, wie die normaler Linsen, so dass die von *Cahn* (**12**) angestellten Untersuchungen von Kernen extrahirter Katarakten, weil sie gegenüber normalen Linsen differentes chemisches Verhalten ergeben, für den Wundstaar nicht benützbar sind. Die von *Cahn* gefundene Differenz besteht in beträchtlicher Vermehrung des unlöslichen Eiweisses gegenüber dem löslichen. Anderseits ist die von *O. Becker* (**4** pag. 169) ausgesprochene und entwicklungsgeschichtlich so wahrscheinliche Anschauung, als ob es sich bei dem Linsenkern um eine Verhornung der Epithelien handle, durch *Knies* (**26**) mit *Kühne's* (**31**) Verdauungsmethode, welche die Nichtexistenz von Keratin in der Linse ergab, widerlegt worden.

Aus den Befunden *Michel's* und *Cahn's* geht übrigens hervor, dass aus der schwereren oder leichteren Resorbirbarkeit des Kernes bei Katarakten kein Schluss auf die Resorptionsfähigkeit des Kernes ungetrübter, respective mit Wundstaar behafteter Linsen zulässig ist. Demgemäss fand ich auch, dass sich bei grossen Wunden der Vorderkapsel, welche nicht verheilten, der Linsenkern zwar bedeutend langsamer als die Corticales im Kammerwasser auflöste, aber doch ebenso vollständig resorbirt wurde. Die Resorption geht offenbar in der Weise von statten, dass sich von der fest zusammen gebackenen Masse, welche keinerlei Formelemente mehr erkennen lässt, Partikelchen auf Partikelchen loslöst und resorbirt wird. Es lässt sich wenigstens an theilweise resorbirten Kernen auch an der, mit dem Kammerwasser in Berührung stehenden Fläche keinerlei Quellung oder anderweitige Veränderung nachweisen.

Die Dauer der völligen Resorption des Kernes beträgt für ganz alte Thiere 8—10 Wochen.

Wenn nun der Befund, dass bei alten Thieren auch der Kern in verhältnissmässig so rascher Zeit resorbirt wird, mit den Erfahr-

ungen, welche an im Greisenalter stehenden Menschen gemacht sind, insofern nicht übereinstimmt, als für die letzteren gemeiniglich die Nichtresorbirbarkeit des Kernes angenommen wird, so kann diese Differenz zwei Erklärungen finden. Erstens könnte der Grund dafür in dem oben hervorgehobenen, chemisch verschiedenen Verhalten des Kernes, welcher bei Katarakten viel mehr unlösliche Eiweissstoffe enthält, gefunden werden, oder es könnte zweitens behauptet werden, dass bei Thieren eine derartige Kernbildung, wie sie alte Menschen besitzen, überhaupt nicht vorkommt. Der letztere Einwurf kann weder bejaht noch verneint werden, weil eben die chemisch vergleichende Untersuchung fehlt. Physikalisch betrachtet, kommt bei Thieren annähernd gleiche Kernsklerose vor, wie bei Menschen, wenn ich auch noch nichts davon gehört habe, dass bei einem Thier eine sogenannte Katarakta nigra beobachtet worden wäre.

Es sei ferner noch erwähnt, dass auch eine ziemliche Anzahl von Fällen publicirt ist, in welchen selbst Kerne von Alterskatarakten nach Reklination oder Discision resorbirt wurden, ich nenne nur *Soemmering* (**52**) und *Harpke* (**22**).

b) Degenerative Vorgänge in der Linse bei Verwundungen der Hinterkapsel.

Alle bis jetzt dargestellten Veränderungen beziehen sich, wie schon oben bemerkt, lediglich auf Verwundungen der Vorderkapsel und des Aequators. Anders gestaltet sich jedoch das Bild bei Verwundungen der Hinterkapsel. Ich habe auf pag. 6 erwähnt, dass ein Unterschied besteht zwischen reinen Verwundungen der Hinterkapsel und den Verletzungen, bei denen zu gleicher Zeit eine grössere oder kleinere Parthie der hinteren Corticales mit lädirt wird. Leider habe ich bei der hiebei vorhandenen operativen Schwierigkeit, welche in der Unmöglichkeit besteht, die Grösse und Tiefe des anzulegenden Trauma's entsprechend zu controliren, nur einige Präparate erhalten, die den Anforderungen eines exacten Experimentes entsprechen. Ich bin in Folge dessen nicht in der Lage, bestimmte Angaben über die Folgen einer Hinterkapselverwundung zu machen. Es scheint mir sehr wahrscheinlich, dass bei Continuitätstrennungen der Hinterkapsel ohne Verletzung der Corticales, mit Ausnahme einer geringen Aufquellung der Fasern in allernächster Umgebung der Wunde, keinerlei Veränderungen

in der Linse auftreten. Ich konnte bei einem, nach zwei Monaten abgebrochenen Versuch weder ophthalmoskopisch, noch anatomisch eine weitere Veränderung bemerken. Dagegen dürfte bei Mitverletzung der Corticales, ähnlich wie bei Verwundungen der Vorderkapsel, eine traumatische Katarakt entstehen, aber es scheint sich dieselbe ungemein langsam zu entwickeln. Ich fand bei einem nach vier Wochen abgebrochenen Versuch nur einen kleinen Theil der die Wunde umgebenden Faserparthie durch Faserquellung verändert und bei einem elfwöchentlichen Experiment zunächst der Wunde molekularen Zerfall der hinteren Faserenden mit umgebender Faserquellung. Die Quellungszone der hinteren Corticales war in letzterem Falle in circa $^2/_3$ der Linse vorhanden, jedoch wenig deutlich, dagegen fehlte die Vacuolenbildung völlig und war das perinucleare Kanalsystem nur durch spärliche und kleine Lücken angedeutet. Die der Wunde entfernt liegenden Fasern zeigten normales Verhalten.

Der einzige, immerhin schon ganz interessante Schluss, den ich aus obigen unvollständigen Beobachtungen ziehen möchte, ist: dass bei ausschliesslicher Verwundung der Hinterkapsel der Linse, wenn überhaupt eine traumatische Katarakt entsteht, dieselbe sich nur äusserst langsam entwickelt.

c) Katarakta traumatica consecutiva.

Nach Beschreibung aller in der Linse während der ersten Stunden und Tage auftretenden Veränderungen erübrigt es noch mit einigen Worten die Umwandlung zu schildern, welche eine durch längere oder kürzere Zeit bestehende Kapselwunde in der betroffenen Linse consecutiv hervorbringt.

Wie schon oben angegeben, hängt es bei der für Thiere die Mehrzahl der Fälle bildenden Heilung der Kapselwunde davon ab, bis zu welchem Grad die Veränderungen in der Linse vor Eintritt derselben gediehen waren, so dass entweder im günstigen Fall eine völlige restitutio ad integrum oder im ungünstigen Fall eine Katarakta consecutiva auftritt. Die letztere Eventualität ist sodann als eine Folge der in der Linse eingeleiteten pathologischen Diffusionsvorgänge zwischen den in den verschiedenen Lücken stagnirenden Flüssigkeiten und den Linsenfasern aufzufassen, welche zu Formveränderungen und Kerntod der Fasern und Zerfall der letzteren in ausgedehntem Maasse führen. Es ist dabei gemäss der oben

angeführten Thatsachen anzunehmen, dass diese Trübung der Linse, weil eine chemische Alteration fehlt, als eine rein physikalische aufzufassen ist. Es dürften hier sowohl die regellos gekrümmten Faserbündel als hauptsächlich die Differenz der Brechung des normalen und veränderten Faserinhaltes und ferner der Fasern und der zwischen ihnen gelegenen Flüssigkeitsansammlungen eine Rolle spielen. *O. Becker* (3) hat in seinem hier schon oft citirten Werke, das wirklich eine Fundgrube scharf beobachteter anatomischer Details ist, auf die frappante Aehnlichkeit zwischen traumatischer Katarakt jugendlicher Individuen und diabetischer Katarakt aufmerksam gemacht und kann ich seine Angaben nur bestätigen.

Seine auf Seite 60 und 61 gegebene Beschreibung der Kataraktbildung in jugendlichen Linsen stimmt in fast jedem Punkt mit dem Bild, welches ich von meinen Wundstaaren erhalten habe, überein. Ebenso kann ich völlige Uebereinstimmung der klinisch beobachteten Initialsymptome, wie sie von *Becker*, *Horner*, *Leber* und *Jany* (*O. Becker* 3 pag. 162, 163) für Katarakta diabetica angegeben werden, mit meinen an den genannten Thieren wahrgenommenen Krankheitsbildern constatiren. Als regelmässige Wahrnehmung möchte auch ich die schalenförmige, häufig als erstes Symptom auftretende Trübung in den hinteren Corticales zunächst der Hinterkapsel betonen.

Es dürfte wegen der Seltenheit derartiger Beobachtungen gerechtfertigt erscheinen, hier die Krankengeschichte eines Falles von traumatischer Katarakt mitzutheilen, den ich in letzter Zeit beobachten konnte.

Stephan B., 22 Jahre alt, Schlossergeselle, erschien am 17. August 1886, Vormittags in der Klinik mit der Angabe, es sei ihm vor zwei Stunden ein Stückchen Eisen in's rechte Auge gesprungen.

Status: Nasal von der Hornhautmitte, circa 3 mm vom inneren Hornhautrande entfernt, eine vertical gestellte, $1^1/_2$ mm lange Hornhautwunde, deren Wundränder fest aneinander liegen. Vorderkammer ebenso tief, wie links. Verletzung des nasalen Pupillarrandes und träge Pupillarreaction nach innen zu, sonst prompt. Nach Einträufeln von Atropin coup à coup erweiterte sich die Pupille ad maximum, jedoch blieb der nasale Theil längere Zeit zurück, gerade so als ob hier eine Synechie bestände, retrahirte sich jedoch nach zwei Stunden ebenfalls völlig. Es zeigt sich nun, correspondirend der Hornhautwunde, eine ebenso vertical gestellte, aber längere Wunde der vorderen Linsenkapsel, aus welcher gequollene Fasern prominiren. Die Länge der Wunde ist nicht genau anzugeben, da sie nach oben wohl unter den Pupillarrand reicht. Soweit sichtbar, ist sie $3-3^1/_2$ mm lang und in der Mitte circa $1^1/_2$ mm breit klaffend. Von hier aus erstreckt sich gerade nach rückwärts durch die Linse hindurch ein, in seinen mittleren Theilen nur wenig deutlicher Kanal, der anscheinend an der hinteren Linsenkapsel endet. Hier zeigt sich eine stark grauweiss reflectirende Stelle, umgeben von nebliger Trübung. Im

Glaskörper, bei Bewegung des Auges, einige stark excursirende, schwärzliche Trübungen, Augenhintergrund, soweit sichtbar, normal.

18. VIII. Bei stündlichen Atropin-Instillationen hat sich die Pupille maximal dilatirt erhalten. Die Umgebung der Vorderkapselwunde in einem circa 1 mm breiten Hof grauweiss getrübt. Der ganze Wundkanal durch umgebende Trübung welche hauptsächlich nahe der Hinterkapsel an Breite zugenommen hat, heute deutlich sichtbar. In den hinteren Corticales eine bei seitlicher Beleuchtung grauweisse, bei durchfallendem Licht schwarze Strahlenfigur. Vordere Corticales stark reflectirend, in denselben eine undeutliche Sternfigur zu sehen. Nahe dem Linsenaequator eine ziemlich starke, ringförmige Trübung. Augenhintergrund heute undeutlich.

19. VIII. Die striae in den hinteren Corticales sind etwas dichter geworden und zeigt sich bei genauer Betrachtung, dass von einem gemeinsamen, trüben Mittelpunkt sechs trübe Speichen ausgehen, welche sich alsobald wieder dichotomisch theilen. Es entsteht demnach eine deutlich abzuzählende, zwölfzackige Sternfigur (Fig. a), in deren Umgebung durchsichtige Linsensubstanz. Die ringförmige Trübung im Aequator, wie gestern.

Fig. a.

Fig. b.

20. VIII. Die Speichen sind wiederum etwas dichter geworden; zwischen denselben, sowie in ihrer Fortsetzung zeigt sich heute eine feinkörnige Trübung, welche bei Anwendung von Convexgläsern (+ 7,0 D) in feine radiär gestellte, fadenförmige Trübungen (Fig. b) sich auflöst.

21. VIII. Heute die feinen, fadenförmigen Trübungen überall bis zu den aequatorialen Trübungen laufend; die vorderen Corticales um den Kern herum neblich getrübt.

22. VIII. Rückwärts, anscheinend status, wie gestern, nur mehr undeutlich zu sehen, da die vorderen, tieferen Corticales sehr trübe. Vorne ebenfalls deutlich ausgesprochene, zwölfstrahlige Sternfigur. In der Kapselwunde zahlreiche, gequollene Linsenmassen. In den folgenden Tagen wurde die Linse vorne so trüb, dass von den beschriebenen Figuren in den hinteren Corticales nichts mehr deutlich zu erkennen war.

Ich hatte eine derartige Entstehung der traumatischen Katarakt noch nicht gesehen, und wäre es wohl möglich, dass die beobachteten radiär-streifenförmigen Trübungen meinen perinuclearen Kanälen entsprächen.

d) Degenerative Vorgänge der Kapsel.

In Betreff der Linsenkapsel selbst kann von einem eigentlichen degenerativen Vorgang nicht gesprochen werden, wenn nicht zwei später zu erwähnende Befunde als solcher gedeutet werden sollen; die Linsenkapsel verhält sich bei den meisten ihr zugefügten Insulten völlig passiv. Diese Insulte können bestehen in Durchschneidung oder Zerreissung oder in zerstörendem Einfluss eines chemisch wirkenden Körpers.

In letzter Hinsicht sind von *Deutschmann* (**16** pag. 135) durch Umgebung der Linse mit akuter oder chronischer Eiterung und von *Sinclair* (**51**) durch Bestreichung der Vorderkapsel mit dem lapis Experimente angestellt worden, welche beide, je nach der Intensität und Dauer der einwirkenden Noxe, eine Arrosion oder Usurirung der Kapsel ergaben.

Bei Durchschneidung oder Zerreissung der Kapsel ist es eine bekannte Thatsache, dass sich dieselbe sogleich nach stattgehabter Läsion nach aussen zu einrollt, und zwar ist die Einrollung um so stärker, je grösser die gesetzte Verletzung war. Bei kleinen Wunden findet sich lediglich ein Emporstehen des Kapselwundrandes mit leichter Abwendung desselben von der Wunde, so dass auf dem Querschnitt eine Hakenfigur entsteht, während bei grossen Wunden ein so starkes Einrollen zu beobachten ist, dass sich die Kapsel auf Querschnitten 5—6 Mal um sich selbst gewickelt findet. Diese einmal stattgehabte Auswärtsrollung bleibt für lange Zeit oder vielleicht für immer bestehen und scheint sich weder die stark, noch die wenig aufgewickelte Kapsel später irgendwie zu verändern.

Die einzigen Veränderungen, welche ich beobachtet habe, denen ich aber, da es vereinzelte Befunde sind, wenig Werth beimessen möchte, bestehen in oberflächlicher Arrodirung der Umbiegungsstelle, mehrere Schnitte hindurch, und in geringerer Dicke des umgerollten Stückes gegenüber der umgebenden, der Linse anliegenden Kapsel. Der erste Befund wäre eventuell durch stattgehabte und wieder verschwundene Eiteransammlung an dieser Stelle, der zweite an der Hand später zu erörternder Neubildung von Kapsel in der Umgebung zu erklären.

Das Einrollen der Kapsel nach aussen ist auch noch an bald nach dem Tode abgezogenen Kapseln wahrzunehmen und scheint mir vorliegendes physikalisches Verhalten allein schon darauf hinzudeuten, dass wir es bei diesem Organ nicht mit einem einfachen Gebilde, sondern mit einer aus differenter Aussen- und Innen-Schichte bestehenden Membran zu thun haben.

e) Degenerative Vorgänge des Epithels.

Die degenerativen Vorgänge im Epithel der Vorderkapsel nach stattgehabter Verletzung theilen sich in solche, welche als directe Folge des Trauma's aufzufassen sind, und solche, welche durch das eindringende Kammerwasser hervorgebracht werden, also nur indirect durch die Continuitätstrennung bedingt sind.

Die Veränderungen durch das Trauma bestehen in Zerfall der Zellen in Folge der stattgehabten Quetschung und Kerntod derselben. Es geht dabei das Absterben der Zelle in ganz ähnlicher Weise von Statten, wie der Zerfall der, zwar nach ihrer Form differenten, aber nach ihrer Entstehung völlig homologen Linsenfasern. Das Protoplasma der Zelle trübt sich, bekommt grob granulirtes Aussehen, wird undurchsichtig und färbt sich mit Kernfärbemitteln deutlich; dabei verliert die Zelle an Volumen und zerfällt schliesslich zu einem körnigen Brei. Zu gleicher Zeit wird der Kern zusehends kleiner, zeigt erhöhte Affinität gegen färbende Substanzen, bekommt eine unregelmässig höckerige Gestalt und wird wiederum von einem, vom Faserkerntod her bekannten, lichten Hof umgeben. (Siehe Fig. 7.) Es unterscheidet sich allein durch die Form der Kerntod der Epithelien von dem Kerntod der Fasern und ist es, wie ich glaube, manchmal noch bei in der Vorderkammer gelegenen Kernen durch die Kugelform der einen und die höckerige Beschaffenheit der anderen zu bestimmen, ob man es mit todten Kernen aus einer Faser oder aus einer Kapselepithelzelle zu thun habe. Eine Ausnahme hievon machen die Epithelzellen des Linsenäquators, deren todte Kerne die reguläre Kugelform mit den Fasern gemeinsam haben und sich vielleicht schon hiedurch, sowie durch ihren schmäleren und längeren Habitus als eine Art Uebergangsstadium der platten Kapselzellen zu den Linsenfasern und als ein Analogon des Ringwulstes der Vögel dokumentiren.

Den Anstoss zu dieser regressiven Metamorphose suche ich desshalb in einer mit dem trauma stattgehabten Quetschung der Zellen, weil ich diese Veränderung blos in der nächsten Nähe der Wunde beobachtet habe. Und zwar waren bei Discisionen mit der Staarnadel stets in einem ziemlich grossen Umkreis um die Wunde herum die Epithelien zerstört, während bei der oben geschilderten Manier der Discision mit dem *Graefe*'schen Messer wohl auch an den Seiten der Wunden öfters Zellparthien nekrotisch waren, jedoch die

hauptsächliche Zerstörung sich in der Verlängerung des Schnittes nach einer oder beiden Seiten fand. Ich machte daher bei einigen Augen den Versuch und strich nach eröffneter Vorderkammer lediglich mit einem feinen Sondenknopf über die Vorderkapsel. Das Resultat war ebenfalls ein Zerfall der intrakapsulären Zellen an der berührten Stelle mit dem gleichen Aussehen, wie es die in der Nähe von Kapselwunden zu Grunde gehenden Zellen zeigen.

Ich glaube daraus mit Sicherheit schliessen zu können, dass der, an dem insultirten Ort oder in der Nähe desselben stattfindende Ephitheltod lediglich als eine mechanische Zertrümmerung des intrakapsulären Epithelbelages aufzufassen ist und ein zufälliges Vorhandensein einer Kapselwunde bei dessen Entstehung keine Rolle spielt. Daraus geht, wie ich glaube, mit grosser Wahrscheinlichkeit hervor, dass die von *Julie Sinclair* (**51**) gezogenen Schlüsse völlig irrig sind. *Sinclair* brachte nämlich, wie erwähnt, durch Bestreichen der Vorderkapsel mit einem Lapisstift neben einer Anätzung der Kapsel ganz dieselben Veränderungen des Epithels hervor, wie ich sie soeben beschrieb. Sie folgerte hieraus eine Durchgängigkeit der Kapsel für im Kammerwasser gelöste chemische Agentien und glaubte damit ein fortwährendes Eindringen von Kammerwasser in den Kapselsack durch die Vorderkapsel hindurch erwiesen zu haben. Wenn nun aber ein zugespitzter Höllensteinstift, ein Sondenknopf und die auf der Kapsel, ohne zu durchtrennen, gleitende Messerschneide ganz die gleichen Veränderungen zur Folge haben, so kann die Wirkung gewiss nicht als eine chemische aufgefasst werden, sondern muss eine rein mechanische sein. Demgemäss dürfte auch die weitere Folgerung *Sinclair's,* dass ein Ernährungsstrom durch die Vorderkapsel in die Linse eindringt, ihre Basis verloren haben.

Des Weiteren könnte eine von *Deutschmann* (**16** pag. 150) mitgetheilte Beobachtung, dass auf Spaltung des ulcus corneae serpens nach *Saemisch* fast regelmässig eine in den vorderen Corticales gelegene Linsentrübung entstünde, in meinem Versuchsergebniss ihre Begründung finden, indem man die erzeugte Katarakt als Effekt des auf die vordere Linsenkapsel bei den sägenden Bewegungen drückenden, Messerrückens auffasst. Die Berechtigung meiner Erklärung wird zur Zeit vom Herrn Kollegen *Schirmer* genauer untersucht und werden dessen Resultate nächstens publicirt werden.

Die Lücke, welche durch den Zerfall eines grösseren oder kleineren Zellkomplexes in dem Epithelbelag der Kapsel geschaffen ist, wird in Bälde durch das Nachrücken in der Nähe gelegener

Zellen wieder gedeckt. Fig. 7. Es scheint aber hiebei merkwürdiger Weise eine entsprechende Neuproduction von Zellen direkt nicht zu entstehen, denn, wenn überhaupt in dem Epithel derartiger Kapseln mehr Mitosen zu finden sind, als im normalen Zellbelag, so ist der Unterschied ein so geringer, dass, selbst in Berücksichtigung der kurzen Zeit, welche eine Zelltheilung erfordert, damit der Defekt nicht im Entferntesten gedeckt würde. Vielmehr kommt das Nachrücken der Zellen dadurch zu Stande, dass sich dieselben von dem in Folge der Faserquellung noch erhöhten Druck der eigentlichen Linse mehr platt drücken lassen und hiemit durch Verschiebung der einzelnen Zellen nach der Seite des geringeren Widerstandes zu der Ausfall ersetzt wird.

Die Veränderungen durch das Kammerwasser bestehen in dem Auftreten der in jeder Kataraktform und besonders wieder in der diabetischen Katarakt zahlreich vorhandenen Blasenzellen, wie sie der Entdecker derselben *Wedel* getauft hat, oder hydropische Zellen, wie sie von *O. Becker* (**3** pag. 72) genannt werden. Diese Gebilde entwickeln sich 5—8 Stunden nach erfolgter Kapselverletzung und sind bis zum Eintritt eines vorläufigen oder definitiven Abschlusses der Wunde gegen das Kammerwasser regelmässig in grösserer oder geringerer Anzahl und Ausbildung anzutreffen. Fig. 8. Eine angelegte Versuchsserie, in welcher ich auf dem einen Auge des Thieres eine kleine auf dem andern eine grosse Kapselwunde anlegte, ergab, dass die hydropischen Zellen fast nur in den mit grosser Wunde behafteten Kapseln zu finden sind. Es ist dies durch die später zu besprechende Thatsache erklärt, dass kleine Wunden meist schon vor der Zeit, in welcher die Zellen auftreten, mehr oder weniger vor dem Eindringen des Kammerwassers geschützt sind.

A priori wäre nun zu erwarten, dass sich die hydropischen Zellen in nächster Nähe der Vorderkapselwunden entwickelten, was aber durchaus nicht der Fall ist. Sie finden sich im Gegentheil um die Wunde herum recht selten, und ist ihr hauptsächlicher Fundort eine gegen den Aequator zu, vor dem Beginn der schmäleren und höheren äquatorialen Zellen, gelegene Zone. Bei Wunden gerade dieser Zone konnte ich keine Blasenzellen beobachten, denn dieselben finden ja ebenfalls, ob gross oder klein, durch Anlöthung der Iris einen raschen Verschluss.

Die hydropischen Zellen unterscheiden sich von den normalen Epithelien durch ihre zwei- und dreifache Grösse, durch ihr bedeutend

helleres Protoplasma und durch die geringere Affinität ihres grossen Kernes gegen Farbstoffe. Fig. 8. Wenn zahlreiche Blasenzellen vorhanden sind, zeigt sich auch an den übrigen Kapselepithelien eine eigenthümliche Erscheinung, nämlich die Kompression eines Theils der Epithelzellen durch die Volumszunahme des anderen Theils. Es werden im vorliegenden Fall die in der Umgebung von hydropischen Zellen oder zwischen denselben gelegenen Epithelien in so excessiver Weise zusammengedrückt, dass sie ihr epitheliales Aussehen völlig verlieren. Sie erscheinen als spindelförmige, sternförmige, halbmondförmige u. s. w. Zellen, deren Protoplasma sich wiederum intensiv mit Farbstoffen tingirt und an Intensität der Färbung nur wenig hinter den ebenfalls stark gefärbten und in ihrer Form veränderten Kernen zurücksteht. Fig. 8: Natürlich kommen sowohl von den normalen zur ausgebildeten Blasenzelle als von der normalen zur maximal comprimirten Zelle alle Zwischenstufen vor. Es ist nun die Frage, was dann eigentlich aus diesen Blasenzellen und dem von ihnen zusammengedrückten Epithel wird.

In Betreff der hydropischen Zellen hat sich *O. Becker* (**3** pag. 72) dahin ausgesprochen, dass dieselben in besonders hohem Grad zur Degeneration neigen, und betrachtet er dieselben als dem Zerfall anheimfallend. Dagegen hat *Podwyssozki* (**43**) in einer kürzlich erschienenen Abhandlung der Regenerationsvorgänge nach Leberverwundungen ebenfalls ganz dieselben geblähten Epithelien beschrieben und hat in denselben regelmässig Kerntheilungsfiguren gefunden. Er fasst demnach diese Formen als eine durch die indirecte Kerntheilung bedingte Hypertrophie auf und weist nach, dass die Leberdefecte zum Theil auf diese Weise wieder ergänzt werden. Ich kann mich für die bei traumatischer Katarakt vorkommenden hydropischen oder hypertrophischen Epithelien weder der einen noch der anderen Anschauung anschliessen.

Der *O. Becker*'schen Ansicht pflichte ich desshalb nicht bei, weil ich niemals in irgend einem meiner Präparate einen Zerfall dieser Zellen entdecken konnte und ferner an den Stellen, an welchen sich viele solche Blasenzellen befanden, niemals Defecte im Epithelbelag fand, welche auf ein Herausfallen nahezu zerstörter Zellen bei der Präparation hätte schliessen lassen. Andererseits habe ich nie in solchen hypertrophischen Epithelien Kerntheilungsfiguren wahrnehmen können, während in denselben Präparaten in normal geformten Zellen hie und da sehr gut erhaltene Mitosen zu sehen waren, also an eine nachträgliche Zerstörung der karyokinetischen

Figuren durch die Präparationsmethode wohl nicht zu denken ist. Ich muss demnach erklären, ich weiss nicht, was aus den Zellen wird, und nehme an, dass es nur ein vorübergehender Hydrops ist, der sich in kurzer Zeit ohne Beschädigung des Zelllebens wieder zurückbildet.

Was nun die kleinen Zellen anbelangt, so liessen sich bei denselben zwei ähnliche Möglichkeiten annehmen. Man könnte sie erstens für atrophische Zellen halten, welche dem Untergang geweiht sind, wie die zunächst der Wunde liegenden, gequetschten Epithelien, und zweitens könnte man in ihnen ebenfalls einen äusserlichen Ausdruck vor sich gehender Theilung erblicken. Ich weise diese beiden Eventualitäten mit der gleichen Motivirung, dass ich beide Vorgänge nicht beobachten konnte, zurück und halte die kleinen Zellen lediglich für ein Druckphänomen, welches in der Weise entstand, dass die hydropischen Zellen bei ihrer Volumszunahme normale Epithelien comprimirt haben. So entstehen, je nachdem der Druck von einer oder von mehreren Seiten zugleich wirkt, die sonderlichen Formen. Es ist eine derartige Polymorphie der Epithelien zwar auf den ersten Anblick eine höchst merkwürdige Erscheinung, doch zeigt sich bei näherer Betrachtung, dass sie nicht ohne analoge Vorkommnisse in anderen epithelialen Organen ist. Es kommen ganz die gleichen Druckwirkungen auch im Epithel der *Graaf*'schen Follikel und des sich regenerirenden Lebergewebes (*Podwyssozki* pag. 49) vor und sind auch ebenfalls hierher gehörende Formveränderungen des Blasenepithels bei gefüllter und entleerter Blase bekannt.

In der Anschauung, dass sowohl die hydropischen oder hypertrophischen als auch die comprimirten Zellen nur durch veränderte Ernährungsbedingungen hervorgebrachte Uebergangsstadien sind, welche schliesslich wieder zur normalen Epithelform beider Gebilde führen, bestärkt mich folgende Beobachtung. Mit annähernd gleich grosser Kapselwunde behaftete und der gleichen Versuchsdauer entsprechende Präparate, von denen die einen in Chromsäure, die anderen in Salpetersäure behandelt wurden, ergaben insofern eine nicht unbeträchtliche Differenz, als die Chromsäurepräparate die Entwicklung der blasigen und der comprimirten Zellen viel intensiver zeigten als die Salpetersäurepräparate, und wäre demnach für erstere eine postmortale stärkere Aufquellung durch Chromsäurewirkung anzunehmen. Es erhebt sich daraus der Verdacht, dass schliesslich beide Veränderungen blos durch postmortale Einwirkung

von chemischen Agentien entstehen könnten, doch ist derselbe theilweise von kurzer Hand zurückzuweisen, denn es können durch genannte Flüssigkeiten nur insofern Kunstproducte entstehen, als schon vorher bestehende Verschiedenheiten in der Beschaffenheit der Epithelien zu einem schärferen Ausdruck gebracht werden.

Ich werde übrigens diese Verhältnisse noch mit anderen Thieren und anderen Fixationsflüssigkeiten controliren, denn irgend welcher Zusammenhang einer oder der anderen Zellsorte mit indirecter Theilung erscheint doch wahrscheinlich.

---

3. Gibt es bestimmte Bahnen in der Linse, in welchen die Ernährungsflüssigkeit strömt?

Ueber die Ernährung des Auges durch die in demselben circulirende Lymphe, welche den verschieden brechenden Medien als alleiniges Einfuhr- und Abfuhrmittel für Ernährungsstoffe und Verbrauchsproducte dient, haben zwar schon zahlreiche Forscher, ich nenne nur *Mimocky* (40), *Leber* (32), *Knies* (27) und *Schöler* (46 a), Untersuchungen angestellt, jedoch blieb bei diesen Experimenten stets die Linse unberücksichtigt. Dieselbe wurde nur von *Bence Jones* (8) mit in den Bereich der Versuche einbezogen, aber auch hier wurde blos das Eindringen des in den Stoffwechsel übergeführten Lithiums und die Dauer des darin Verweilens constatirt. Beobachtungen über die Linsenernährung wurden von *Deutschmann* (17) und *Ulrich* (55) mitgetheilt. *Deutschmann* traf Jodkali, das er Thieren eingegeben hatte, durch die Reaction mit Palladiumchlorid, am meisten in der, der hinteren Kapsel zunächst gelegenen Faserschichte, sowie in der direct unter der Hinterkapsel befindlichen Kittsubstanz und in den äquatorialen Corticales angesammelt. Geringere Mengen fanden sich in der, von ihm supponirten, subcapsulären Schichte der Vorderkapsel. *Ulrich* konstatirte, dass die alleinige Eintrittspforte des humor aqueus in die Linse der Aequator bilde.

Sehr genaue Beobachtungen über Linsenernährung und Richtung des Ernährungsstromes finden sich bei *Schöler* und *Uhthoff* (46 b), welche durch Einspritzung von Fluorescin theils in den Glaskörper und die Vorderkammer, hauptsächlich aber durch Verbringung

desselben in den Blutkreislauf nachwiesen, dass erstens das Kammerwasser allein vom Ciliarkörper und der Rückfläche der Iris geliefert wird, dass ferner von dem Glaskörper unter normalen Druckverhältnissen niemals Flüssigkeit nach der Hinterkammer und der Linse diffundirt und somit die Linse allein durch das Kammerwasser ihre Ernährung erhalten muss. Sie fanden dabei, dass das Fluorescin durch den canalis Petiti in die Linse dringt und zuerst die äusserste Corticalis, dann den Kern färbt. Ueber den wahrscheinlichen Austritt des Fluorescins aus der Linse werden von *Schöler* und *Uhthoff* keine Angaben gemacht, jedoch muss derselbe wohl irgendwo aus der Vorderkapsel stattfinden; es bleibt keine andere Gegend übrig, denn der Nachweis, dass keine Diffusionsvorgänge zwischen Glaskörper und Linse bestehen, ist erbracht, und im Aequator befindet sich die Eintrittsstelle.

Nach Aufführung der bis jetzt bekannten physiologischen Thatsachen fragt es sich nun, ob denn in der Linse anatomische Anhaltspunkte zu finden sind, welche ein Strömen der Ernährungsflüssigkeit in bestimmten Bahnen erschliessen lassen, oder ob wir zu der Annahme gezwungen sind, dass die Lymphe überall durch die Linse in beliebigen Faserinterstitien hindurch sickert.

Wie schon oben bemerkt, hat *v. Becker* (6) ein um den Linsenkern herumgelegenes Netzwerk interfibrillärer Gänge beschrieben, das aber von den folgenden Beobachtern in Abrede gestellt wurde, und hat ebenso *Bowman* (**10**) mit seinen Lymphspalten in den vorderen Sternstrahlen allgemeine Zurückweisung erfahren. Nichts desto weniger wird von hervorragenden Beobachtern wie *Henle* (**23** pag. 39) und *O. Becker* (**3**) die Existenz einer um den Kern herum gelegenen besonderen Schichte von ersterem anerkannt und von letzterem zwischen den Linsenfasern gelegene, linsenförmige Lücken beschrieben, deren regelmässiges Vorkommen er constatirt und deren Bedeutung für die in der Linse vorhandene Ernährungsflüssigkeit er, wie mir scheint, nur zögernd bezweifelt.

Ich glaube nun in Folge meiner obigen Befunde berechtigt zu sein, eine bestimmte Flüssigkeitsströmung in der Linse anzunehmen, und habe ich die Ueberzeugung, dass auch in der normalen, unverletzten Linse die von mir genannten Wege i. e. Quellungsschichte der hinteren Corticales, perinucleare Kanäle und Sternstrahlen der vorderen Corticales diejenigen Bahnen sind, auf welchen der hauptsächlichste Ernährungsstrom der Linse sich bewegt, Bahnen, welche nach erfolgter Eröffnung der Linsenvorder-

kapsel und Erfüllung mit körniger Detritusmasse als von der Natur injicirte Lymphwege betrachtet werden müssen.

Es ergibt sich nun die weitere Frage: Wo ist der Eintritt und wo der Austritt des Kammerwassers? Als Eintrittspforte wird von den neueren Autoren einstimmig die zunächst hinter dem canalis Petiti gelegene Zone angenommen, an welcher der intracapsuläre Epithelbelag aufhört, das Auswachsen der Zellen zu Fasern beginnt, und wo sich die dicke vordere Kapsel rasch verdünnt. Eine Austrittspforte ist noch nicht bekannt, jedoch durch eine Beobachtung, welche *Samelsohn* (**45** pag. 274) mittheilte, und welche den Anspruch eines exact durchgeführten Experimentes erheben kann, mit grosser Wahrscheinlichkeit in einem Kreis zu suchen, welcher den Endigungen der Zonulafasern auf der Vorderkapsel entspricht. Der Wichtigkeit des Gegenstandes wegen will ich kurz referiren, dass es sich in dem *Samelsohn*'schen Fall um einen längere Zeit reizlos unter der Vorderkapsel der Linse, nahe dem Centrum bei geheilter Kapselwunde gelegenen Eisensplitter handelt, der sich langsam in feine Rostpartikelchen auflöste. Die Rostpartikelchen nun wurden alle nach bestimmten Punkten hin abgeführt, und lagen diese Punkte alle in gleichen Abständen in einem Kreis, welcher dem Rand der stark erweiterten Pupille oder der Endigung der Zonulafasern in der Kapsel entsprach. Demnach wäre in diesem Kreis die Austrittspforte für den Flüssigkeitsstrom zu suchen.

Ich stehe daher nicht an, für die Ernährung der Linse einen constanten Lymphstrom anzunehmen, welcher dieselbe im Aequator betritt, nahe der hinteren Kapsel nach dem Centrum der hinteren Corticales zieht, von hier aus sich durch perinucleare Kanäle (Fig. 2 und 4) zu den Sternstrahlen der vorderen Corticales bewegt und sodann entweder in den Sternstrahlen selbst oder zunächst der Vorderkapsel in den capillaren Räumen zwischen den Linsenfaserenden nach Austrittspforten zieht, welche in einer dem Ansatzpunkt der Zonulafasern entsprechenden Kreislinie liegen.

Es sind demnach Stomata in dem Epithel und der Vorderkapsel, wie solche von *Morano* (**41**) behauptet wurden, für meine Anschauung ein physiologisches Postulat, ebenso wie dieselben auch für den Linsenäquator angenommen werden müssen.

Leider kann ich *O. Becker* (**3** pag. 92) darin nur beistimmen, wenn er sagt, er habe bei der Durchmusterung der zahlreichen feinen Kapseldurchschnitte keinen Anhaltspunkt für die Existenz solcher Poren gefunden, denn ich habe ebenfalls eine beträchtliche

Anzahl von Kapselschnitten durchgesehen und konnte nichts dergleichen entdecken.

Es dürfte in vorstehender Entwicklung der Lymphwege der Linse vielleicht aufgefallen sein, dass ich dabei die hinteren Sternstrahlen gänzlich ignorirt habe, während der Wahrscheinlichkeit nach denselben doch wohl dieselbe Bedeutung zukommt wie den vorderen. Es findet dies seinen Grund in dem oben mitgetheilten Befund, dass die Quellungszone der hinteren Corticales und die perinuclearen Kanäle, wenn anders beide gut mit Zelldetritus injicirt sind, meistens direct miteinander zusammenhängen und die hinteren Sternstrahlen sich weder durch irgendwelchen Inhalt, noch durch Klaffen bemerkbar machen, demnach mit meinen angenommenen Lymphwegen nichts zu thun zu haben scheinen.

---

4. Heilungsvorgänge nach Kapselverletzung.

Es sind schon mehrere experimentelle Untersuchungen über die Verwundungen des Linsensystems und die darauf folgenden Heilungsvorgänge angestellt worden, und fast eben so viele verschiedene Resultate haben sich dabei ergeben. Der Grund dieser Differenzen liegt bei den älteren Forschern *Dieterich* (**19**), *Beger* (**7**) und *Werneck* (**59**) theils in den unrichtigen anatomischen und physiologischen Anschauungen, theils in der Unvollkommenheit ihrer Hülfsmittel. Etwas genauer sind schon die Angaben *Ritter's* (**44** pag. 25), welcher zum ersten Mal erwähnt, dass eine Verwundung der Linse heilen könne, jedoch der irrigen Anschauung ist, dass die Kapselwundränder einfach wieder mit einander verkleben. *Coccius* (**13**) wies nach, dass Heilung von Wunden der Linsenkapsel durch Umbildung einer Glashaut zu Stande kämen, welche er als feinliniges Gewebe mit Kernen beschreibt; er hat also zuerst eine durch Bindegewebsproliferation geheilte Wunde gesehen. Später wurden in zwei Dissertationen, welche unter *Leber's* Leitung entstanden waren, von *Wengler* (**58**) und *Schuchardt* (**47**) die Heilungsvorgänge nach Kapselverletzungen untersucht. *Wengler* fand (pag. 35), dass bei Kaninchen einfache Schnitt- und Risswunden durch Apposition und Verklebung der Ränder heilen, dagegen Defekte der Kapsel blos durch Narbengewebe ersetzt werden können. Er beobachtete bei derartigen Narben, dass sich dieselben mit der Zeit aufhellen und eine Art

neuer Kapsel bilden. *Schuchardt* ignorirt die von *Wengler* gefundene Heilung der Wunden durch Verklebung und gibt an (pag. 29), dass über jede Linsenkapseldurchtrennung sich in kurzer Zeit eine Fibrindecke breite, unter welcher durch Wucherung des Kapselepithels von den Rändern her eine solide Narbe entstünde. Er beschreibt zugleich die während dieses Vorganges stattfindende Zelltheilung zunächst der Wunde. *Leber* (**33**) fasst in einer Mittheilung die Resultate *Wengler's* und *Schuchardt's* zusammen und betont dabei wiederum die Entwicklung der Narbe aus Kapselepithelien. Er hält es für wahrscheinlich, dass in diesem Fall aus Epithel eine Art Bindegewebe entstünde.

Anscheinend unabhängig von der grösseren oder geringeren Ausdehnung einer Verletzung der vorderen Linsenkapsel entwickelt sich 4—5 Stunden nach erfolgtem Insult in der Vorderkammer der Thiere ein Fibrincoagulum, welches sowohl die Linsenvorderkapsel mit der darin befindlichen Wunde, als die Vorderfläche der Iris bedeckt. Fig. 9. In dieser Fibrindecke finden sich sowohl todte Kerne des Kapselepithels und der Linsenfasern, als Lymph- und Eiterkörperchen eingeschlossen. Dieselbe nimmt in den nächsten 15—20 Stunden noch etwas an Dicke zu und gibt, besonders bei Kaninchen, durch das Verschleiern der hinter ihr befindlichen Gebilde leicht zu der Vortäuschung einer Iritis Anlass. Es lässt sich das ganze Coagulum, wenn man Augen mit 5—20 Stunden bestehender Kapselverletzung so präparirt, dass man die Cornea vorsichtig rings vom Scleralbord lostrennt, mit einer Pincette in continuo von der Iris- und Linsenvorderfläche abziehen, und gewinnt sodann die Iris sogleich wieder ihre normale Farbe und Zeichnung. Ebenso wie die Regenbogenhaut werden auch die Vorgänge in der Linse durch eine solche durchscheinende Schichte undeutlich gemacht.

Nach Verlauf von 20—30 Stunden wird die Fibrindecke ziemlich rasch wieder vom Kammerwasser gelöst und resorbirt, lediglich über der Kapselwunde bleibt dieselbe bestehen, und zwar ist sie gewöhnlich den in die Vorderkammer prominirenden, gequollenen Faserkomplexen wie eine Haube übergestülpt und setzt sich rings um die Wunde nahe den umgebogenen oder eingerollten Kapselwundrändern an. Sie schützt hiedurch die frei zu Tage liegenden Linsenfasern vor dem direkten Contact mit dem Kammerwasser und dessen deletärer Wirkung. Siehe Fig. 9.

In gleicher Zeit mit der völligen Entwicklung dieser Fibrinhaube entstehen direkt an dem Kapselwundrand, und zwar ge-

wöhnlich an die der Wunde zugewendete innere Umbiegungsstelle angeheftet, feine und zarte Fäserchen, welche den Charakter jugendlichen Bindegewebes besitzen, welche von allen Seiten nach der Mitte der Wunde zu wachsen und je nach der Grösse derselben früher oder später sich in der Mitte treffen und vereinigen. Fig. 10. Ihre Vereinigung kommt um so leichter zu Stand, als während der Entwicklung, offenbar durch die schützende Fibrinhaube hindurch, die gequollene Linsenflocke aufgesaugt wird und hiedurch sowohl die Fibrinhaube, als die neugebildete Bindegewebsfaserschichte immer mehr in das Niveau der Linsenkapsel rückt. Schliesslich — ich habe es frühestens in einem mit kleiner Kapselwunde behafteten, 18 stündigen Versuch gesehen — stellen Fibrindecke und junge Bindegewebsmembran eine continuirliche Fortsetzung der Kapsel dar, welche den ganzen Defekt überkleidet. Es ist damit die Verheilung der Wunde eingeleitet. Ich habe diese Fasern in ihrer ersten Entstehung nie, wie es von *Leber* (**33**) beschrieben ist, mit dem Epithel zusammenhängend gefunden, respective den Eindruck gewonnen, als ob sie aus auswachsendem Epithel bestünden. Das letztere rückt erst, wenn die Bindegewebsfibrillen entstanden sind, dann allerdings sehr rasch nach. Im Verlauf der folgenden Tage consolidirt sich die junge Narbe durch fortwährende Neubildung und Apposition von Bindegewebsfibrillen und stellt bei kleineren Wunden schon nach 5—6 Tagen einen festen, die Kapselwundränder verbindenden Bindegewebsstrang dar.

Ein ganz ähnlicher Vorgang der Vernarbung findet sich bei Wunden, welche unterhalb der Iris oder im Linsenäquator gelegen sind, nur dass hier bei der primären Ueberkleidung des Defektes die Irishinterfläche, respective die Ciliarfortsätze eine bedeutende Rolle spielen, indem sie, anstatt der Fibrinhaube rings um den Wundrand herum mit der Kapsel durch Faserstoffausscheidung verkleben und einen Abschluss herstellen. Demgemäss findet sich in Narben dieser Gegenden stets mehr oder weniger Pigment, welches von der Iris oder den Ciliarfortsätzen herstammt, mit eingeheilt. Fig. 11.

Während der Entwicklung der Fibrinhaube wird das oben beschriebene, der Wunde zunächst gelegene todte Epithel langsam aus dem Kapselsack herausbefördert und bildet einen Theil der körnigen Zerfallsmasse, welche an der Stelle der Verwundung auch lange Zeit nach erfolgter Vernarbung noch angetroffen wird. Fig. 10.

Es ist vielleicht anzunehmen, dass der Mechanismus dieses Herausbeförderns in der Weise wirkt, dass erstens innerhalb des Kapselsackes, durch die Faserquellung hervorgebracht, etwas höherer Druck besteht, als ausserhalb der Linse und hiedurch die der Wunde zunächst gelegenen Theile nach aussen gedrängt werden; zweitens ist zu bedenken, dass die ganze Epithellage der Vorderkapsel unter demselben hohen Druck steht. In Folge dessen werden die Zellen plattgedrückt und müssen sich nach der Seite des geringsten Widerstandes, id est die Wundöffnung, ausdehnen und auf der Kapselinnenfläche verschieben. In ähnlicher Weise schieben sich auch die lebenden Epithelien dem Wundrand zu, nur lassen sie sich nicht nach aussen drängen, sondern sammeln sich rings um den Wundrand herum in einem Wulst an, welcher einerseits durch die hier stattfindende Zellanschoppung, andererseits durch lebhafte, in zahlreichen Mitosen ausgedrückte Zellneubildung zu Stande kommt und einen 3—5 Zellen hohen Wall rings um die Wunde herum bildet. (Fig. 9 und 10.) Nach erfolgtem Wundabschluss verschwindet auch dieser Zellwulst wieder und ist bei wenige Tage vernarbten Verletzungen nichts mehr davon zu entdecken, dagegen ist dann die ganze Innenfläche der jungen Narbe oder wenigstens ein grosser Theil davon mit einem dem übrigen Vorderkapselepithel conformen und gleichwerthigen Epithelbelag besetzt.

Auf solche Weise vernarbt eine jede Kapselwunde, welche vermöge ihrer Grösse überhaupt zur Heilung gelangt. Niemals aber habe ich in meinen vielen Präparaten eine Heilung durch einfache Verklebung der Kapselwundränder, wie von *Ritter* und *Wengler* l. c. angenommen wurde, beobachten können und stelle darum auch die Möglichkeit einer solchen Restitution per primam in Abrede.

Die Entwicklung des Bindegewebes, welches die Narbe bildet, ist an dieser Stelle eine recht merkwürdige Thatsache, denn es befindet sich ja bei Wunden in der Mitte der Vorderkapsel nirgends Bindegewebe in solcher Nähe, dass ein directes Uebergreifen und Weiterwuchern desselben angenommen werden könnte. Ausserdem müsste sodann auf Schnitten irgend einmal ein Zusammenhang solcher junger Narben mit benachbartem Bindegewebe (z. B. Iris) gefunden werden, was ich nicht entdecken konnte.

Es bleibt demnach nichts anderes übrig, als entweder die Linsenkapsel für die Neuproduction desselben verantwortlich zu machen, oder mit *Ziegler* (**60**) die Möglichkeit einer directen Umwandlung der weissen Blutkörperchen (Fibroblasten) zu Binde-

substanz anzunehmen. Was die erste Eventualität betrifft, so hat zwar *Babuchin* (2 pag. 1090) angegeben, dass die Linsenkapsel Kerne besitzt, jedoch haben sämmtliche späteren Autoren nichts davon gefunden.

Auch ich habe Kapseln von Hund, Schwein, Kaninchen, Katze, Meerschweinchen, Ziege und Pferd mit den verschiedensten Färbemitteln und Reagentien behandelt und nichts dergleichen entdecken können. Die zweite Eventualität wage ich in vorliegendem Fall weder als zutreffend zu bezeichnen, noch kann ich sie von der Hand weisen. Obgleich eine Frage von hervorragender Bedeutung, harrt sie noch immer ihrer überzeugenden Lösung. Keinenfalls aber kann ich mich der *Leber*'schen Anschauung, dass aus Epithelien Bindegewebe entstehen könne, anschliessen.

---

5. Regenerative Vorgänge

a) der Linse.

Die Entstehung einer Regeneration der Linse nach operativer Entfernung oder Dislocation derselben wurde zuerst von *Vrolick* und *Buchner* (**57**) entdeckt, dann von *Dieterich* (**19**) bei seinen Experimenten über Traumen des Linsensystems beschrieben und von *Soemmering* (**52**) an vier, früher durch Reclination operirten Fällen näher anatomisch untersucht. Der Letztere bezeichnete die regenerativen Resultate nach Entfernung der Linse treffend als Krystallwulst. Zahlreiche Forscher stellten nun grösstentheils experimentelle Untersuchungen über die Regenerationsfähigkeit der Linse an und sprachen sich *Cocteau et Leroy d'Etiolles* (**34**), *Day* (**15**), *Mayer* (**36**), *Textor* (**53**). *Valentin* (**56**), *Milliot* (**39**) und *Philipeaux* (**42**) für eine mehr oder weniger vollkommene Regenerationsfähigkeit aus, während *Gayat* (**20** und **21**) dieselbe leugnet.

Es unterliegt zur Zeit keinem Zweifel mehr, die Linse kann sich nach Entfernung oder Resorption des Kernes und der Corticales, wenn durch nachträgliche Vernarbung der Kapselwunde wieder ein geschlossener Kapselsack hergestellt wird, regeneriren. Man wolle aber unter dieser Regeneration nicht eine völlige Wiederherstellung der vorher entfernten Linse in ihrer alten Beschaffenheit erwarten, die ist nicht möglich. Es kann sich dabei immer nur um

einen mehr oder minder geglückten Regenerationsversuch handeln, der niemals ein functionstüchtiges neues Organ zu Stande bringen kann. Solange noch irgend eine Wunde im Kapselsack dem Kammerwasser Zutritt bietet, werden zwar durch Neubildung von Linsenfasern im Aequator Regenerationsversuche gemacht, jedoch sind dieselben gänzlich erfolglos, da die neugebildeten Fasern sogleich wieder zerstört und resorbirt werden.

Sowie aber die Kapselwunde vernarbt ist, beginnt die Entwicklung einer neuen Linse. Es werden dabei aus später zu erörternden Gründen zuerst zwar den Linsenfasern analoge, aber ganz anders geformte Zellen producirt und dieselben den noch restirenden Theilen der alten Linse angelagert, sie bilden den Kern des entstehenden Krystallwulstes. Von da ab entwickeln sich je nach der Grösse des Kapselsackes, der Menge der zurückgebliebenen früheren Linsentheile und der seit der Vernarbung verflossenen Zeitdauer in stetem Uebergang immer mehr den normalen Fasern gleichende Zellen und stellt sich zum Schluss ein der unverletzten Linse in jeder Weise gleichender Wirbel und Kernbogen und eine regelmässige Production sechsseitiger Fasern ein.

Wenn auch von mehreren der oben genannten Autoren regenerirte Linsen beobachtet wurden, welche den ursprünglich entfernten völlig glichen, so kann diese Gleichheit doch nur die äussere Form betreffen. Die Funktionstüchtigkeit einer solchen zweiten (oder gar dritten) Linse ist in Abrede zu stellen, denn dieselbe ist in ihren inneren Parthien aus Zellen mit so unregelmässig gekrümmten Oberflächen zusammengesetzt, dass sie anstatt Strahlen regulär zu brechen, dieselben grösstentheils reflectirt.

Dadurch kommt es auch, dass solche Krystallwulste bei Betrachtung im Leben als Trübungen, id est Nachstaare imponiren.

Wenn nun auch die Thatsache, dass sich nach Entfernung des grössten Theiles der Linse wieder ein mehr oder weniger linsenartiges Gebilde, der Krystallwulst entwickeln kann, für jugendliche Individuen weniger merkwürdig vorkommt, so ist dieselbe Bildung bei alten Individuen, bei welchen die Neuproduction von Zellen im Aequator aufgehört hat, doch eine recht wunderbare Erscheinung.

Anschliessend an ein diessbezügliches, in Heidelberg 1875 (5 pag. 447) demonstrirtes Präparat bespricht *O. Becker* (3 pag. 110) die Entstehung des Krystallwulstes bei alten Leuten und erklärt dieselbe so, dass erstens Druckverminderung im Kapselsack und zweitens vermehrte Zufuhr von Ernährungsmaterial die Ursache

bildeten. Ich schliesse mich dieser Erklärung völlig an und möchte nur noch zufügen, dass vielleicht das Aufhören der Neuproduction von Linsenfasern in alternden Linsen eben eine Folge höheren Druckes ist, welch' Letzterer wiederum durch die viele Jahre lang erfolgte Volumszunahme der Linse bedingt wird. Es wäre wenigstens a priori unwahrscheinlich, dass die Kapselepithelien im Alter ganz aufhören sollten neu zu produciren, während analoge Gebilde, wie Nägel, Epidermis, Haare, doch noch fortwährend erneuert werden. Demnach dürfte die Einstellung des Linsenwachsthums in alten Linsen weniger für schwindende Energie der Zellen, als für eine durch übermässigen Druck bedingte Hemmung der Weiterentwicklung angesehen werden. Es lebt somit die Zellneuproduction wieder auf, wenn der erhöhte Druck beseitigt und als directe Folge davon eine bessere Ernährung eingetreten ist.

Aehnlichen Einfluss, wie auf die Ernährung, besitzt der Druck innerhalb der Linsenkapsel auf die Formbildung der einzelnen Zellen und ist die bekannte Faserform der normalen Linsen, sowie Unterschiede zwischen den in der Jugend und im Alter gebildeten Fasern darauf zurückzuführen.

Ebenso ist es verständlich, dass bei sinkendem oder nahezu aufgehobenem Druck die vom Aequator aus gebildeten Fasern ganz andere Formen darstellen können. In Fig. 13 ist eine zum Theil regenerirte Linse wiedergegeben, welche durch die bei der Kapselwundvernarbung entstandene Verwachsung zwischen Vorder- und Hinterkapsel in zwei Theile getrennt ist. Es findet sich in beiden Hälften die ganze Leidensgeschichte des Organes, von dem Zerfall bei bestehender Wunde bis zur Bildung normaler Fasern im Aequator des Krystallwulstes, durch die stetige Aenderung der Faserform wiedergegeben und fasse ich eben diese Polymorphie gleichwerthiger Zellen als eine Folge des am Anfang sehr geringen, dann stetig gestiegenen Druckes im Kapselsack auf.

b) Regenerative Vorgänge der Kapsel.

Die oben beschriebene Narbenbildung, welche durch Entwicklung dichter Bindegewebsstränge die Kapselwunden überkleidet und wahrscheinlich auch durch secundäre Contractur die umgeschlagenen Ränder einander nähert, kann insofern ebenfalls als Kapselregeneration betrachtet werden, als durch die Versuche *Wengler's* (58), deren Resultat ich grösstentheils nur bestätigen kann, dargethan ist, dass

sich nach längerem Bestehen einer Narbe dieselbe theilweise zu einem kapselartigen Gewebe umwandelt. *Wengler* sagt pag. 33: „Es machen diese Bilder den Eindruck, als ob die Narbensubstanz eine Umwandlung in normale Kapsel durchmache und es ist nicht unwahrscheinlich, dass, wenn dem Heilungsprozess noch länger Zeit gelassen wird, eine vollständige Aufhellung der Narbe eintritt." Wenn ich nun auch der letzteren Vermuthung nicht rückhaltslos beipflichten kann, denn ich habe ebensowenig als *Wengler* eine gänzliche Aufhellung gesehen, obgleich ich Präparate von über ½ Jahr bestehender Kapselnarbe besitze, so kann ich dieses Verhalten doch für die zu unterst nach der Linse zu gelegenen Schichten bestätigen.

In diesen habe ich des öfteren beobachten können, dass die Fasern ihre Kerne verloren haben, nicht mehr so wellig, wie es sonst bei Bindegewebe der Fall ist, verlaufen und ein höheres, der Kapsel nahezu gleiches Lichtbrechungsvermögen besitzen. Es kann demnach die Verheilung von Kapselwunden durch Narbenbildung als eine Art von Kapselregeneration angesprochen werden.

Die eigentliche Kapselregeneration kommt jedoch dadurch zu Stand, dass von den Epithelien auf die innere Fläche der Narbensubstanz neue Kapsel ausgeschieden wird. Wie schon oben erwähnt, überzieht das Kapselepithel kurz nach erfolgtem Narbenverschluss die ganze der Linse zugewendete Fläche der Narbe in gleicher einfacher Schichte, wie dieselbe den normalen Epithelbelag der Kapsel bildet. Es wird nun von diesen Epithelien in dem ganzen Narbenbezirk, sowie in der, die Narbe umgebenden Zone der alten Kapsel neue Kapsel ausgeschieden, welche am Anfang (2—3 Wochen) auf reinen Querschnitten sich als feiner, glasheller Saum zwischen Epithel und Bindegewebe präsentirt, später durch fortwährende Apposition zu deutlicher bis zu ein Viertel der normalen Kapsel betragender Membran verdickt. (Siehe Fig. 11.) Die neugebildete Kapsel geht in die alte innerhalb der Umbiegungsstelle der Wundränder unmerklich über.

Diese regenerativen Vorgänge lassen, wie ich glaube, auch einigermassen einen Schluss zu auf die immer noch nicht gänzlich entschiedene Frage, wie sich im embryonalen Leben die Linsenkapsel entwickelt, und ob dieselbe als einfaches oder zusammengesetztes Gebilde zu betrachten ist. Während nämlich früher die allgemeine Annahme dahin ging, dass die Linsenkapsel eine Cuticularbildung sei, traten *Arnold* (**1**), *Sernoff* (**50**) und *Lieberkühn* (**35**)

dafür ein, dass dieselbe aus einer mit der Einstülpung der Linse zugleich eingestülpten Kopfplattenschichte gebildet werde. Dem entgegen betrachteten *Koelliker* (29) und besonders *Kessler* (25) die Kapsel als Ausscheidungsproduct der Zellen des abgeschnürten Ektodermsackes und beschreibt letzterer pag. 52 schon vor der Linseneinstülpung auf der proximalen Fläche des verdickten Hornblattes eine Begrenzungsschichte, welche der spätern Kapsel entsprechen würde. *Schwalbe* (48) vereinigt die beiden Anschauungen und nimmt in Uebereinstimmung mit den *Berger*'schen (9) Befunden, wonach die Linsenkapsel bei Behandlung mit hypermangansauerem Kali verschiedene Lamellen erkennen lässt, an, dass dieselbe durch das Zusammenwirken der beiden Factoren entstünde.

Ganz übereinstimmend mit der letzteren Annahme für die embryonale Entwicklung zeigt sich nun die regenerative Entwicklung nach Traumen. Auch hier bildet sich correspondirend eine äussere bindegewebige und eine innere als Ausscheidung vom Epithel zu betrachtende Kapselschichte.

Wenn nun auch die Constatirung einer äusseren Bindegewebsschichte kein besonderes Interesse hat, denn die Existenz der gefässhaltigen Kapsel im Embryonalleben dürfte allein schon die Betheiligung des mittleren Keimblattes an der Bildung der Linsenkapsel erweisen, so glaube ich der Thatsache einer regenerativen Cuticularausscheidung zur Lösung der Entstehungsfrage entscheidendes Gewicht beimessen zu können. Wenn die Epithelzellen im spätern Leben noch die Befähigung besitzen, eine Cuticula auszuscheiden, so haben sie dieselbe gewiss auch in der Jugend gehabt. Ich schliesse mich daher der Anschauung *Schwalbe's* l. c. an und halte die Linsenkapsel entwicklungsgeschichtlich für ein aus Ektoderm und Mesoderm gemeinschaftlich hergestelltes Gebilde.

c) Regenerative Vorgänge des Epithels.

Ich habe mich schon bei Besprechung der traumatischen, degenerativen Vorgänge im Kapselepithel dahin ausgesprochen, dass der durch die Zellnekrose in der Umgebung der Wunde hervorgebrachte Defekt im Zellbelag durch Nachrücken der zunächst demselben gelegenen Epithelparthien gedeckt werde.

Es sind für diesen Ersatzvorgang verschiedene Erklärungen möglich. Entweder handelt es sich dabei um eine rasche Neu-

production der Epithelien durch Kern- und Zelltheilung oder wir haben es wiederum nur mit den Folgen veränderter mechanischer Verhältnisse zu thun, oder es trifft beides zu. Ich nehme das letztere an (siehe pag. 33) und glaube, dass die Epithelien durch den erhöhten Druck der Linse und der Kapsel in der Höhendirection, und durch verminderten Druck in der Breitendirection in der Weise verändert werden, dass sie sich mehr der Plattenepithelform nähern, also bei geringerer Höhe grössere Fläche besitzen. Es drückt sich diese Formänderung sowohl auf Flächenpräparaten durch anscheinende Vergrösserung der Zellen, als auf Schnittpräparaten durch deutliche Abplattung derselben aus und sind die Differenzen überall durch Messung gut bestimmbar. Ich habe auch solche Messungen der Zellhöhe und der Flächenausdehnung der Zellen in ziemlicher Anzahl gemacht, stehe jedoch davon ab, hier Zahlen mitzutheilen; diess desshalb, weil ich bei Epithelien, deren Form durch eine Menge von Factoren (wie Consistenz und Volumen der Linse, Dicke und Elasticität der Kapsel, Alter des Individuums, Vorderkammerdruck, dazu alle durch das Trauma hervorgerufenen, statischen Schwankungen) beeinflusst wird, den Messungen keinen Werth beilegen möchte. Die Zahlen schwanken je nach dem Fehlen oder der Coincidenz der einen oder der anderen Faktoren in zu grossen Breiten.

Die zu gleicher Zeit bestehende, vermehrte, indirecte Zelltheilung documentirt sich durch häufiger, als bei normalen Kapseln auftretende Mitosen in einer bestimmten Zone. Und zwar sah ich, dass diese Zone in gar keinem topographischen Verhältniss zur Wunde steht, sondern dass die Mitosen regelmässig in den, dem Linsenäquator sich nähernden, aber noch polygonalen Zellen, welche die Grenze gegen die höheren und schmäleren äquatorialen Epithelien bilden, zu finden sind, während sie in dem übrigen Belag meistens fehlen. Ganz in derselben Zone habe ich auch an Flächenansichten normaler Kaninchenkapseln stets die Kerntheilungen gesehen und stimme darin mit dem Befunde überein, welchen *Henle* (**24** pag. 419) für die Karyokinese an Batrachierlarven betreff der gleichen Zone erhielt.

Anscheinend gerathe ich durch diesen Befund mit den Angaben *Leber's* (**33** pag. 35) in Collision, welcher nach Kapselverletzungen die Regeneration der Zellen in einer Zone, welche die Kapselöffnung in einem bestimmten Abstand umgiebt, auftreten sah. *Leber* meinte jedoch damit die von mir oben erwähnte, lebhafte Zelltheilung, welche in dem der Wunde zunächst gelegenen

Epithelwulst und dessen unmittelbarer Umgebung statt hat, und erwähnt die von mir soeben geschilderte Zone gar nicht.

Zum Schluss sei noch einer Veränderung Erwähnung gethan, die ich manchmal am Epithelbelag schon längere Zeit geheilter, traumatischer Katarakten fand. Es sind dies Faltungen der einzelligen Epithelschichte (Fig. 12), deren Entstehung mir unklar ist. Dieselben finden sich oft in der Nähe von hinteren Synechien, und drängt sich daher die Vermuthung auf, es könne sich hier um Anfangsstadien der bekanntermaassen an der Anheftungsstelle grösserer Synechien oder unter Präcipitaten auf die Vorderkapsel oft beobachteten Kapselkatarakten handeln.

III. Litteratur.

1 *Arnold.* Beiträge zur Entwicklungsgeschichte des Auges. Heidelberg. 1874.

2 *Babuchin.* Stricker's Handbuch der Gewebelehre. Leipzig 1876.

3 *O. Becker.* Zur Anatomie der gesunden und kranken Linse. Wiesbaden 1883.

4 — Gräfe — Saemisch. Handbuch der gesammten Ophthalmologie. Bd. V.

5 — Krystallwulst. Klinische Monatsblätter für Augenheilkunde. III. Jahrgang 1875, pag. 445.

6 *von Becker.* Untersuchungen über den Bau der Linse bei dem Menschen und den Wirbelthieren. Archiv für Ophthalm. Bd. IX. Abth. II.

7 *Beger.* Ueber die Verwundbarkeit des Auges und seiner Häute. Zeitschrift für die Ophthalm. von Ammon. Bd. III. 1833.

8 *Bence-Jones.* Proceedings of the Royal Institution of Great Britain. Vol. IV part VI.

9 *Berger.* Bemerkungen über die Linsenkapsel. Centralblatt für praktische Augenheilkunde. 1882.

10 *Bowman.* Lectures on the eye. London 1849.

11 *Brücke.* Sitzungsbericht der Wiener Akademie. 1851 Bd. VI.

12 *Cahn.* Zur physiologischen und pathol. Chemie des Auges. Strassburg 1881.

13 *Coccius.* Ueber die Neubildung von Glashäuten im Auge. Leipzig 1858.

14 *Czermak.* Ueber das Wesen der von *Dr. C. Thomas* auf Linsenschliffen entdeckten Curvensysteme. Zeitschrift für wissenschaftl. Zoologie von *Siebold* und *Kölliker*. Bd. VII pag. 185.

15 *Day.* Reproduction of the lens. The lancet 1828 pag 212.

16 *Deutschmann.* Untersuchungen zur Pathogenese des Katarakt, Archiv für Ophthalm. Bd. XXVI. 4. pag. 135.

17 — Ebendaselbst Bd. XXV. 2. pag. 212.

18 — Ebendaselbst Bd. XXIII. 3. pag 112.

19 *Dieterich.* Ueber die Verwundungen des Linsensystems. Tübingen 1824.

20 *Gayat.* Experimentalstudien über Linsen-Regeneration. Sitzungsber. der ophthalm. Gesellsch. Klin. Monatsblätter. Jahrg. 1873 pag. 453.

21 — De la non régénération du cristallin etc. Comptes rendus de l'Academie des Sciences 20. September 1875.

22 *Harpke.* Der Vortheil der künstlichen Pupillenbildung nach unten mit nachfolgender Discision bei harten Katarakten. Inaug.-Diss. Würzburg 1879.

23 *Henle.* Zur Anatomie der Krystalllinse. Göttingen 1878.

24 — Zur Entwicklungsgeschichte der Krystalllinse und zur Theilung des Zellkerns. Archiv für mikr. Anatomie. Bd. XX, pag. 413.

25 *Kessler.* Zur Entwicklung des Auges der Wirbelthiere. Leipzig 1877.

26 *Knies.* Zur Chemie der Altersveränderungen der Linse. Untersuchungen aus dem physiologischen Institut der Universität Heidelberg.

27 — Virchow's Archiv. Bd. 65 pag 401, Bd. I. 2.

28 *Kölliker.* Mikroskopische Anatomie des Menschen. Bd. II.

29 — Entwicklungsgeschichte des Menschen und der höheren Thiere. Leipzig 1861.

30 *Kühne.* Physiologische Chemie. Leipzig 1868.

31 *Kühne* und *Ewald.* Die Verdauung als histiologische Methode. Verhandlungen des naturhistor. medicin. Vereins in Heidelberg. Bd. I.

32 *Leber.* Studien über den Flüssigkeitswechsel im Auge. Archiv für Ophthalm. XIX. 2. pag. 87.

33 — Bericht über die elfte Versammlung der ophthalm. Gesellschaft. Heidelberg 1878. Beilageheft zu den klinischen Monatsblättern für Augenheilkunde. XVI. Jahrg. pag. 33.

34 *Leroy.* Experiences relatives à la réproduction du cristallin. Recueil de lettres et mémoires adressés à l'Academie des sciences pendant les années 1842—1843.

35 *Lieberkühn.* Ueber das Auge des Wirbelthierembryo. Kassel 1872.

36 *Mayer.* Ueber die Reproduction der Krystalllinse. Journal der Chirurgie und Augenheilkunde von Gräfe und Walther Bd. 17, pag. 521.

37 *Michel* und *Wagner.* Physiologisch-chemische Untersuchungen des Auges. Archiv für Ophthalm. Bd. 32. II.

38 — Ueber die chemische Zusammensetzung der normalen und kataraktösen Linse. Congrès periodique international des sciences médicales. Compte rendu 8ième session Tome, III.

39 *Milliot.* De la régénération du cristallin chez quelques mammifères. Journal d'anat. et de physiol. par Robin 1872. Jahrg. 8, pag. 1.

40 *Mimocky.* Experimentelle Beiträge zur Diffusion im Auge. Archiv für Ophthalm. XI. 2, pag. 112.

41 *Morano.* Intorno agli stomi dell'endotelio della capsula del cristalino. Atti dell'associaz. Ottalm. ital. Riunione di Napoli 1879, pag. 61.

42 *Philipeaux.* Experiences montrant ect. Gazette médicale de Paris. Jahrg. 1870, pag. 579.

43 *Podwyssozki.* Experimentelle Untersuchungen über die Regeneration des Lebergewebes. Jena 1886.

44 *Ritter.* Beiträge zur pathol. Anatomie des Auges nach Versuchen an Thieren. Archiv für Ophtalm. Bd. VIII, pag. 1.

45 *Samelsohn.* Zur Flüssigkeitsströmung in der Linse. Zehender's Monatsblätter. Bd. 19, pag. 265.

46a *Schöler.* Experimentelle Studien über Flüssigkeitsausscheidung aus dem Auge. Archiv für Ophthalm. Bd. XXV, pag. 4.

46b *Schöler* und *Uhthoff.* Das Fluorescëin in seiner Bedeutung für den Flüssigkeitswechsel des Auges. Jahresbericht der Augenklinik von Prof. *Schoeler.* Berlin 1881.

47 *Schuchardt.* Zur pathol. Anatomie der Discisionen. Inaug.-Diss. Göttingen 1878.

48 *Schwalbe.* Lehrbuch der Anatomie der Sinnesorgane.

49 *Sernoff.* Ueber den mikroskopischen Bau der Linse bei Mensch und Wirbelthieren. Inaug.-Diss. 1867. (Unzugänglich).

50 — Ueber die Entwicklung der Linsenkapsel. (Weil in russischer Sprache geschrieben, unverständlich.) Genauer Auszug bei *Kessler* (25 pag. 47).

51 *Sinclair.* Experimentelle Untersuchungen zur Genese der erworbenen Kapselkatarakte. Inaug.-Diss. Zürich 1876.

52 *Soemmering.* Beobachtungen über die organischen Veränderungen im Auge. Frankfurt a. M. 1828.

53 *Textor.* Ueber die Wiedererzeugung der Krystalllinse. Inaug.-Diss. Würzburg 1842.

54 *Thomas.* Beiträge zur Kenntniss der Structur der Krystalllinse in den Augen der Wirbelthiere. Prager Vierteljahrschrift 1854. XI. Jahrg. Bd. I, pag. 53.

55 *Ulrich.* Ueber die Ernährung des Auges. Archiv für Ophthalm. Bd. XXVI 3, pag. 33.

56 *Valentin.* Mikroskopische Untersuchung zweier wieder erzeugter Krystalllinsen des Kaninchens. Zeitschrift für rationelle Medicin von Henle und Pfeuffer. Bd. I, pag. 227.

57 *Vrolik.* Buchner. Waarneming van eene entbinding der crystalvogten. Amsterdam 1801.

58 *Wengler.* Ueber die Heilungsvorgänge nach Verletzung der vorderen Linsenkapsel. Inaug.-Diss. Göttingen 1878.

59 *Werneck.* Einige Resultate meiner Experimente über die traumatische Reaction bei Verwundungen der Kapsel und der Linse. Zeitschrift für die Ophthalm. von Ammon Bd. IV 1834.

60 *Ziegler.* Untersuchungen über pathol. Bindegewebs- und Gefässneubildung, Würzburg 1876, und Lehrbuch der allgemeinen und speciellen pathol. Anatomie. Jena 1881, pag. 142.

IV. Figurenerklärung.

Fig. 1 *Vacuolen in den vorderen, äquatorialen Corticales mit Schiefstellung der Kerne. 17 Stunden bestehende, ziemlich grosse Vorderkapselwunde bei einer halbgewachsenen Katze.* Die Vacuolen haben die Fasern ausgebaucht und einen Theil der Kerne schiefgedrückt. Das Gros der Vacuolen liegt nach vorne (links) von dem Kernbogen, nur wenige haben das Kernhinderniss schon passirt.

Fig. 2. *Quellungsschichte der hinteren Corticales, perinucleare Kanäle, Zelldetritus in den vorderen Sternstrahlen, bei einem ausgewachsenen Kaninchen mit 24 Stunden bestehender Kapselwunde. Nahezu meridionaler Schnitt.* Die ziemlich grosse Kapselwunde liegt auf der anderen Seite und reicht bis in den Aequator. Die Quellungsschichte der hinteren Corticales ist äusserst stark entwickelt. Einer der perinuclearen Kanäle ist im Längsschnitt getroffen und umgreift fast den ganzen Kern.

Fig. 3. *Kerntod der Fasern. Schnitt durch die äquatorialen Corticales eines jungen Kaninchens mit äquatorialer Wunde. Versuchsdauer 14 Stunden.* Die Kerne sterben in gleichem Schritt mit dem Faserzerfall ab. Um die zu Grund gehenden Kerne herum ein lichter Hof. Die Wunde liegt nach oben zu.

Fig. 4. *Quellungsschichte der hinteren Corticales und perinucleare Kanäle bei einem jungen Kaninchen mit 40 Stunden bestehender, nahezu verheilter Kapselwunde.* Es besteht nach rückwärts eine kleine Verbindung zwischen der Quellungsschichte und den perinuclearen Kanälen, die leider nicht mehr auf die Zeichnung gekommen ist.

Fig. 5. *Schnitt durch die äquatorialen Corticales, dicht neben einer 6 Stunden bestehenden Vorderkapselwunde eines jungen Kaninchens.* Der Schnitt zeigt oben Kernwiderstand der Linsenfasern gegen das Kammerwasser. Die vorderen Faserenden sind schon völlig ausgelaufen und liegt ihr Inhalt als Detritusschichte unter der Vorderkapsel. Die

hinteren Faserabschnitte erscheinen, ausgenommen etwas unregelmässigem, welligem Contour, intact. Die Wandung der Faservorderenden besteht noch und ist zusammengefallen. Die hiedurch entstandenen Zwischenräume waren offenbar von Flüssigkeit erfüllt.

Fig. 6. *Querschnitt durch zerfallene und zerfallende Fasern im Aequator einer 7 Stunden alten Katarakta traumatica eines mittelgrossen Kaninchens.* Der Inhalt der Fasern ist zum grossen Theil herausgefallen.

Fig. 7. *Innere Fläche der Vorderkapsel zunächst einem 6 Stunden bestehenden Kapselriss mit Epitheltod in der Umgebung. Behandlung in 3 % Salpetersäure. Färbung in Alauncarmin.* Die links gelegene Kapselwunde zeigt wegen der umgeschlagenen Wundränder doppelten Contour. Die sterbenden und todten Epithelien dunkler, um deren Kern ein lichter Hof. Zum Theil sind die todten Zellen schon aus dem Kapselsack entfernt und rückt an diesen Stellen das gesunde Epithel rasch nach. Zunächst der Wunde keine Mitosen.

Fig. 8. *Kapselepithel mit hydropischen und comprimirten Zellen bei 8stündiger Wunde. Behandlung mit $^1/_4$ % Chromsäure. Alauncarminfärbung.*

Fig. 9. *Faserstoffhaube über die Vorderkapselwunde einer vor 16 Stunden verletzten Meerschweinchenlinse.* Sehr kleine Wunde, daher früh beginnende Heilung. Die Fibrindecke ist auf einer Seite schon vom Kammerwasser resorbirt und beginnt der in lebhafter Theilung begriffene Epithelwall derselben Seite auf die Innenfläche der Fibrinhaube überzuwandern. In der Cornea das innerste Ende des einen Wundkanals mit grossem Epitheldefect auf der Descemetis.

Fig. 10. *Beginnende Narbenbildung an der Vorderkapselwunde eines alten Kaninchens. Die Verletzung wurde 25 Stunden vorher angelegt.* An die Umbiegungsstelle der Kapsel anschliessend Entwicklung von Bindegewebsfibrillen in der Fibrinhaube, zugleich Propagation der Epithelien auf deren Innenfläche. In der Fibrindecke liegen neben spärlichen weissen Blut- und Eiterkörperchen todte Kerne von Epithelien und Fasern. Die beiden letzteren Formen auch innerhalb im Zelldetritus.

Fig. 11. *Ausscheidung neuer Kapsel auf die Innenfläche einer Kapselnarbe. Zwei Monate nach erfolgter Verletzung bei einem*

ausgewachsenen Kaninchen. Die kleine Kapselwunde war unter der Iris gelegen und desshalb rasch geheilt. Es zeigen sich in der, die eingerollten Wundränder verbindenden dichten Narbe Pigmentmassen eingelagert, ein Zeichen dafür, dass sich die Irishinterfläche durch Verklebung mit der Linse an dem Heilungsprozess betheiligt hat. Die innerste Schichte der Narbe zeigt nur mehr spärliche Kerne und hat mehr homogenes Aussehen als die oberen Schichten. An die innerste Schichte anschliessend zeigt sich ein deutlicher mit den beiden Kapselenden in continuo zusammenhängender Streifen neu ausgeschiedener Kapsel.

Fig. 12. *Faltungen des Epithelbelages bei einer Kaninchenlinse mit geheilter Kapselwunde im Aequator.* Derartige Faltungen treten in einem nahe dem Centrum dieser Kapsel und in der Nähe einer Synechie gelegenen Theil dieser Kapsel ziemlich zahlreich auf.

Fig. 13. *Meridionaler Schnitt durch die Linse eines erwachsenen Kaninchens.* Dasselbe wurde $6^1/_2$ Monate vor dem Tod iridectomirt und wurde zu gleicher Zeit mit dem Cystitom eine grosse Kapselwunde angelegt. Nach 14 Tagen war die Iridectomiewunde fest vernarbt, während die Linsenkapselwunde noch weit klaffte und aus derselben eine Menge gequollener Linsenmassen in die Vorderkammer prominirten. Die Untersuchung vor dem Tod ergab Verwachsung des vorhandenen Pupillarrandes mit dahinter liegender, dicker Secundärkatarakt, welche das ganze Pupillar- und Colobomgebiet einnahm. Der Bulbus wurde sogleich nach dem Tod enucleirt. Sublimathärtung, Totalfärbung in Alauncarmin. Es zeigte sich bei der Zerlegung in Serienschnitte etwas über $^2/_3$ der wider Erwarten noch vorhandenen Linse, durch eine tiefe, von vorne und von hinten einschneidende Furche halbirt. Diese Furche verflachte sich am Ende des zweiten Drittels rasch und fand sich in den letzten Präparaten einfache Linse.

Die Linse war fast vollständig resorbirt, hat sich aber grösstentheils wieder regenerirt, nachdem die Vorderkapselwunde mit der Hinterkapsel verwachsen und dadurch der Kapselsack wieder geschlossen war. Es ergab sich für die regenerirte Linse respective den Crystallwulst etwa die Form

eines Hufeisens, dessen Schenkel sich stark genähert sind und ist nur durch Einziehung der äquatorialen Kapsel in die Höhlung der Hufeisenform das Vorhandensein eines neuen Linsenwirbels in der Mitte des Schnittes erklärbar. Die Brücke zwischen den beiden Crystallwülsten wird durch stark gefältelte Hinter- und Vorderkapsel mit Narbengewebe gebildet und trägt dieselbe auf beiden Seiten Epithelbekleidung mit beginnender Ausscheidung neuer Kapsel. Die merkwürdig geformten Zellaggregate in Mitte jedes der beiden Wülste sind theils als verirrte und krüppelhaft ausgewachsene Kapselepithelien, theils als difforme Faserbildungen im Aequator (während der Zeit der beginnenden Entwicklung) als Folge geringen Druckes im Kapselsack aufzufassen. In der Nähe derselben liegen von der ursprünglichen Linse herstammende Zerfallsproducte. Dieser Crystallwulst, welcher im Leben als grauweisse, stark trübe Masse mit Erhöhungen und Einsenkungen der Oberfläche imponirte, zeigt deutlich, dass irreguläre Formveränderungen der einzelnen Linsenfasern im Leben durch Interferenzerscheinung und Reflexion die hauptsächliche Trübung des Crystallkörpers bedingen, dass also die bei Katarakt auftretende Trübung viel mehr physikalische Veränderung, als eine chemische Decomposition und Erfüllung der Linsenfasern mit wirklich trübem Inhalt ist.

Es zeigt sich ferner, dass die neugebildeten Linsenfasern immer mehr der normalen Form sich nähern, je grösser der Druck im Kapselsack wird.

Kgl. Hof-Buchdruckerei von E. Mühlthaler in München.

Fig. 1.



Fig. 2.



Fig. 3.

Fig. 4.



Fig. 5.



Fig. 6.

Fig. 7.



Fig: 8.



Fig: 9.

Fig: 10.



Fig: 11.



Fig: 12.

Krapf, gez. u. lith.

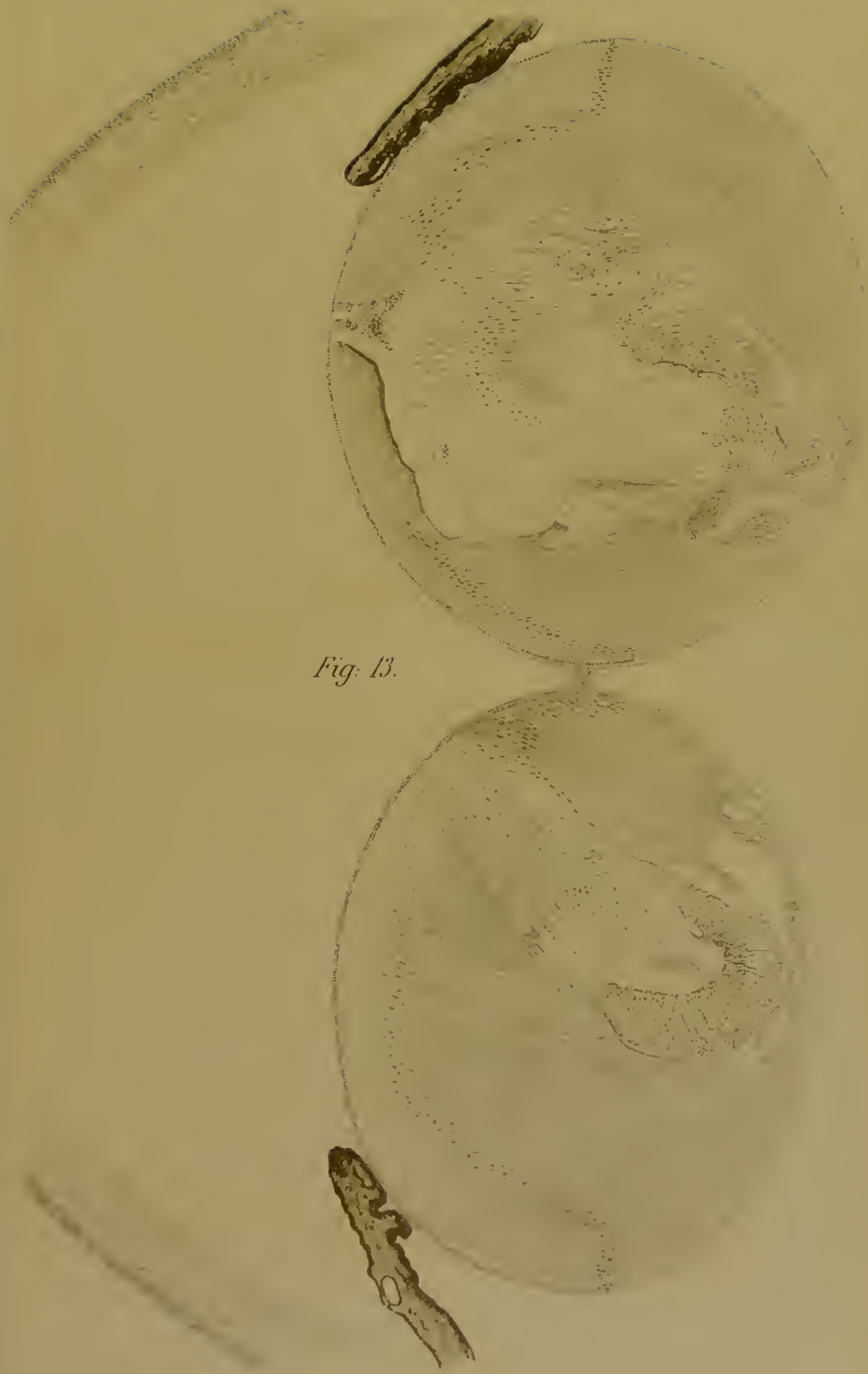

Fig. 13.